Aus dem Pathologischen Institut Göttingen
Direktor: Prof. Dr. Gg. B. Gruber

Zahlenmäßige Untersuchungen über die Verteilung verschiedener Mißbildungsarten in einem großen teretologischen Anschauungsgut.

Dissertation
zur Erlangung des Doktorgrades
der Medizinischen Fakultät
der Georg-August-Universität zu Göttingen

vorgelegt von

Günther Holst
aus Hamburg-Altona.

Göttingen 1939

Buchdruckerei Martin Saß & Co., Göttingen

Dekan: Prof. Dr. Rudolf Stich

Berichterstatter: Prof. Dr. Gg. B. Gruber

Tag der mündlichen Prüfung: 9. September 1939.

Es war meine Aufgabe, das Sektionsgut der Göttinger Pathologie von zehn Jahren (1. 1. 1928 bis 31. 12. 1937) auf Mißbildungen durchzusehen und diese einzeln, sowie mit ihren wichtigsten Koppelungen zahlenmäßig zu erfassen. (Das Wort „Koppelung" ist hier nicht im Sinne einer Gen-Koppelung verwendet.) Es konnte sich dabei allerdings nur darum handeln, schon bekannte Mißbildungskomplexe zu berücksichtigen.

So klar und eindeutig solche Zahlenübersichten auch zu sein scheinen, so sehr sind sie andererseits mit Vorbehalten und Einschränkungen aufzunehmen. Es haften ihnen Mängel an, die leider nicht zu umgehen und auch nachträglich nicht zu verbessern sind. Es sind dies Fehler, die wohl schlechthin den Wert aller Statistiken beeinträchtigen, aber dennoch nicht dazu führen dürfen, derartige Erhebungen grundsätzlich abzulehnen. Diese behalten in den Händen dessen, der sie zu lesen versteht, stets ihren Wert.

Die Fehlerquellen meiner Arbeit möchte ich kurz aufzeigen.

1. Die Sektionen wurden von verschiedenen Leuten — Fachpathologen, Assistenten, Medizinalpraktikanten und Studenten — gemacht mit unterschiedlichen Kenntnissen und verschiedener Sicherheit in der Sektionstechnik.

2. Die Vielzahl der Sekanten bedingte weiter eine Vielzahl von nicht immer klaren Ausdrücken für dieselbe Erscheinung.

3. Häufig wurde eine genaue Beschreibung des Sitzes der Mißbildung versäumt.

4. Häufig ist erst durch eine fremde Veröffentlichung die Aufmerksamkeit auf diese oder jene Mißbildung gelenkt worden, so daß diese in der Folgezeit stärker beachtet und entsprechend öfter erfaßt wurde.

5. Ich war bei meinen Erhebungen auf die Sektionsprotokolle angewiesen und konnte bei Mängeln der Beschreibung oder Diagnose natürlich nicht mehr genau nachkontrollieren.

6. Andererseits ist die Göttinger Pathologie verhältnismäßig reichlich mit Mißbildungsmaterial versehen. Da bekannt ist, daß Prof. Gg. B. Gruber besonders auf dem Gebiete der Erforschung der Entwicklungsstörungen arbeitet, senden Krankenhäuser und Ärzte weit über die Grenzen der Provinz hinaus mißgebildete Föten nach Göttingen, um von hier Aufschluß über die sie interessierenden Fragen zu erhalten. Es ist daher sehr wahrscheinlich, daß andere pathologische Institute nicht gleich hohe Zahlen erreichen.

Da es sich um eine statistische Arbeit handelt, werde ich mich im allgemeinen darauf beschränken, nur meine Zahlenergebnisse mitzuteilen. Ich werde nur ausnahmsweise auf eine Beobachtung genauer eingehen, im übrigen aber eingehendere Andeutungen anderen überlassen. Es ist nötig, bei den einzelnen Ergebnissen auf die Einschränkungen hinzuweisen, die bei der Auswertung der Zahlen zu beachten sind.

Ich werde meine Erhebungen folgendermaßen einteilen:

1. Zahlengegenüberstellung der Gesamtzahl der Sektionen mit der Gesamtzahl der mit Mißbildungen behafteten Leichen nach Jahrgängen und Geschlecht geordnet.
2. Doppelbildungen (a. unfreie, b. freie) unter Berücksichtigung der nicht mißbildeten Früchte einer Zwillingsschwangerschaft.
3. Amniogene Einzelmißbildungen.
4. Nicht-amniogene Einzelmißbildungen nach Körperabschnitten geordnet.

1. Zahlengegenüberstellungen

der Gesamtzahl der Sektionen mit der Gesamtzahl der mit Mißbildungen behafteten Leichen nach Jahrgängen und Geschlecht geordnet.

Die eingeklammerten Zahlen geben die Anzahl der Leichen mit Mißbildungen an.

Jahrgang	Gesamtzahl	weiblich	männlich	ohne Angabe des Geschlechtes
1928	381 (55)	159 (28)	219 (27)	3 (—)
1929	534 (75)	242 (41)	291 (41)	1 (1)
1930	442 (92)	195 (47)	246 (44)	1 (1)
1931	424 (80)	168 (44)	255 (36)	1 (—)
1932	479 (84)	203 (40)	276 (44)	— (—)
1933	533 (89)	256 (43)	277 (46)	— (—)
1934	655 (97)	286 (43)	366 (54)	3 (—)
1935	745 (113)	335 (60)	409 (53)	1 (—)
1936	839 (145)	392 (75)	443 (66)	4 (4)
1937	914 (125)	403 (60)	505 (63)	6 (2)
	5946 (955)	2639 (481)	3287 (466)	20 (8)

2. Doppelbildungen.

In Anbetracht der kleinen Anzahl der einzelnen Arten der Doppelbildungen erschien es ratsam, nur die Art in Zahlen anzugeben und die außerdem bei ihnen vorhandenen Mißbildungen hier fortzulassen. Es hätte sonst der Eindruck erweckt werden können, daß sie geradezu kennzeichnend für die Doppelbildungen seien. Dies mag wohl zutreffen für die Vereinigung beider Darmrohre, die Verschmelzung der Herzen, der Lebern und der Pankreata bei ventraler Verschmelzung der Doppelfrucht. Andere schwere Mißbildungen, wie Acranie, Anencephalie, Gesichtsspalten, Zwerchfellücken, Cystennieren usw., sind jedoch nicht unbedingt ursächlich an die Doppelbildung gebunden, wenn auch eine derartig schwere Entwicklungsstörung, wie sie eine Doppelbildung darstellt, vielleicht in stärkerem Maße zu weiteren Fehlbildungen disponiert. Ich werde deshalb die „kleineren" Mißbildungen in ihrer entsprechenden Tabelle aufführen. Um wenigstens den Grad der Verschmelzung der beiden Fruchtanteile annähernd anzugeben, werde ich mich darauf beschränken, die Zahl der Symmetrieachsen und die Zahl der Extremitäten zu erwähnen.

A. Unfreie Doppelbildungen.

I. Symmetrische.

a) Vollständige.

4 weibl. Cephalothoracopagen
(3 monosymm., 1 disymm.),
(sämtlich 4 Beine und 4 Arme).

5 weibl. Thoracopagen
(4 monosymm., 1 disymm.),
(4 hatten 4 Beine und 4 Arme; 1 hatte 3 Beine und 4 Arme).

6 männl. Thoracopagen
(4 monosymm., 1 disymm., 1 nicht erwähnt),
(4 hatten 4 Beine und 4 Arme; bei zweien war die Extremitätenzahl nicht erwähnt).

4 weibl. Ileothoracopagen (sämtlich monosymm.)
(2 hatten 2 Arme und 3 Beine; 1 hatte 3 Arme und 3 Beine; 1 hatte 4 Arme, 2 wohlgebildete und 1 rudimentäres Bein).

1 männl. Ileothoracopagus (monosymm.)
(4 Arme, 2 wohlgebildete und 1 rudimentäres Bein).

1 weibl. Pygopagus (monosymm.)
(4 Beine und 4 Arme).

b) Unvollständige.

3 weibl. Dicephalen
(2 hatten 2 Beine und 2 Beine; 1 hatte 2 Beine, 2 seitliche Arme und einen 3. Verschmelzungsarm mit 2 Händen).

4 männl. Dicephalen
(1 hatte 2 Beine und 2 Arme; 1 hatte 2 Beine, 2 Arme und 3 Schultern; 1 hatte 2 Beine, 2 seitliche Arme und einen 3. Verschmelzungsarm mit 2 Händen; einer hatte 2 Beine und 4 Arme).

3 weibl. Diprosopen (2 Beine und 2 Arme).
2 männl. Diprosopen (2 Beine und 2 Arme).
1 ??? Diprosopus (2 Beine und 2 Arme).

II. Asymmetrische.

2 männl. Thoracopagi parasitici,
1 weibl. Pygopagus parasiticus,
5 weibl. Steissteratome,
3 männl. Steissteratome,
2 männl. Epignathi.

B. Freie Doppelbildungen.

1 männl. Holocardius,
1 weibl. Holocardius acephalus,
2 männl. Holocardii acephali,
1 Acardius amorphus (Geschlecht nicht feststellbar),
2 weibl. Hemiacardii,
1 männl. Hemiacardius,
1 weibl. Hemiacardius pseudoacephalus,
1 männl. Hemiacardius pseudoacephalus,
1 weibl. Hemiacardius pseudoamorphus,
1 Hemiacardius acephalus (Geschlecht nicht erwähnt).

Anzahl der außerdem noch sezierten Früchte von Zwillings- bzw. Drillingsschwangerschaften.

Zwillingskinder: 60 männliche, 72 weibliche.

Hiervon waren 14 männliche und 13 weibliche Zwillingspaare, sowie 10 Zwillingspaare verschiedenen Geschlechtes. Bei 22 männlichen und 36 weiblichen war der andere Zwilling am Leben geblieben oder nicht an dem Göttinger Pathologischen Institut seziert worden.

Über die Eiigkeit dieser insgesamt 95 Zwillingsschwangerschaften läßt sich zunächst deshalb nichts aussagen, weil die Plazenten fehlten.

Drillingskinder: 5 männliche, 7 weibliche.

Nur einmal kamen 3 Drillingskinder einer Schwangerschaft zur Sektion; es handelte sich um 2 weibl. und 1 männl. Frucht. Zweimal lagen nur 2 weibl. Drillinge, einmal 2 männl. Drillinge, einmal 1 männl. und 1 weibl. Drilling vor. Schließlich ist noch aus einem Drillingskreis 1 männl. Frucht seziert worden.

3. Amniogene Einzelmißbildungen.

A. Kopf.

Sicher amniogene, durch das Vorhandensein amniotischer Stränge und Fäden als solche erwiesene Mißbildungen des Hirnschädels wurden in 11 (5 weibl., 6 männl.) Fällen beobachtet. Leider sind Sitz und Ausdehnung der Defekte nicht immer genau beschrieben, so daß ich mich darauf beschränken muß, die in der Kurzdiagnose angegebene Bezeichnung hier zu nennen. Es handelte sich:

in 7 Fällen um eine Exencephalie,
in 2 Fällen um eine Encephalocele parietalis,
in 1 Falle um eine Encephalocele occipitalis und
in 1 Falle um einen Defekt im Bereich des Os occipitalis.

Eine gleichzeitige Zerspaltung und Deformierung des Gesichts durch amniotische Stränge wurde in 7 Fällen beobachtet und unter folgender Diagnose erwähnt:

bei amniogener Exencephalie:

1mal eine Lippenkieferspalte links und Fehlen der Bulbi oculi;
1mal eine Lippen-Kiefer-Gaumenspalte (Sitz ??);
1mal eine Zerstörung des lk. Auges durch amniotische Stränge im Gesicht;
1mal eine amniogene Zerspaltung des Gesichts;
1mal eine Zerspaltung durch einen Strang, der durch den rechten Mundwinkel über das rechte Nasenloch zur rechten Schläfengegend verlief;
1mal eine beiderseitige tiefe Einschnürung des Gesichts, von Ohr zu Ohr unter Einbeziehung der Mundöffnung verlaufend, wobei das linke Auge fast frei vorlag.

bei amniogener Encephalocele:

1mal eine Lippen-Kiefer-Nasenspalte links.

Außer bei gleichzeitig bestehender Schädelverbildung fanden sich noch amniogene Gesichtsspalten in zwei Fällen von amnio-

genem Schizosoma abdominale laterale. Es handelte sich in diesen Fällen:

1mal um eine Lippen-Kiefer-Gaumenspalte (Sitz wurde nicht erwähnt);
1mal um eine Deformierung des Gesichts durch eine von einem Amnionstrang hervorgerufene Narbe, die vom Scheitel über das linke Auge zur Nase und weiter zur Oberlippe zog.

B. Rumpf.

Ein sicher amniogenes, durch Reste amniotischer Stränge als solches erwiesenes Schizosoma abdominale, wurde in zehn Fällen beobachtet und zwar:

1mal ein Schizosoma thoracoabdominale laterale rechts;
1mal ein Schizosoma abdominale links;
8mal ein Schizosoma abdominale asymmetricum (Seite nicht erwähnt).

Davon zeigten fünf Fälle gleichzeitig eine amniogene Hirn- bzw. Gesichtsschädelmißbildung, während in den restlichen fünf Fällen das Schizosoma die wichtigste amniogene Mißbildung war.

In zwei Fällen wurden amniogene Stränge oder Hautzipfel am Rücken gefunden und zwar:

1mal bei amniogener Exencephalie;
1mal bei amniogener Verbildung der Finger beider Hände.

C. Extremitäten.

In elf Fällen wurden amniogene Mißbildungen der Extremitäten beobachtet und zwar:

in 6 Fällen als einzige sicher amniogene Verbildung;
in 1 Falle bei gleichzeitiger amniogener Exencephalie und Zerspaltung des Gesichts, sowie Schizosoma thoracoabdominale laterale rechts.
in 1 Falle bei amniogenem Schizosoma laterale und Deformierung des Gesichts;
in 1 Falle bei amniogenem Schizosoma abdominale laterale;
in 1 Falle bei amniogener Exencephalie und Zerspaltung des Gesichts;
in 1 Falle bei amniogener Exencephalie mit Zerstörung des linken Auges.

Art und Sitz der recht verschiedenartigen Extremitätenverbildungen waren folgenmaßen angegeben:

1mal amniogene Verkümmerung beider Arme;
1mal amniogene Verkümmerung der rechten Armanlage, mit Fäden;

1 mal Reste amniotischer Hüllen an beiden Armen;
1 mal Schnürringe an fast allen Fingern, Perodactylie des 3. bis 5. Fingers der rechten Hand;
1 mal amniogene Mißbildung der Finger der rechten Hand;
1 mal amniotische Verkümmerung des linken Zeigefingers;
1 mal Schnürfurche am linken Daumen und den syndactylischen 2. und 3. Fingern links, amniotische Abschnürung der linken Großzehe und Syndactylie der 2. und 3. Zehe links;
1 mal amniogene Verbildung und Verstümmelung von Fingern beider Hände, Schnürring an der linken Großzehe, amniotischer Faden an der linken Hand und an der Nabelschnur, Abschnürung des linken Unterschenkels mit lose anhängendem Faden;
1 mal Verwachsungsstränge zwischen dem 3. und 4. Finger der rechten Hand, an Stelle der rechten Großzehe nur ein häutiger Strang;
1 mal amniogene Phalangendefekte und Syndactylien;
1 mal amniogene Mißbildung des linken Beines und Fußes.

D. Gleichzeitig vorhandene nicht-amniogene Mißbildungen.

Bei drei Fällen amniogener Schädelmißbildungen fanden sich wahrscheinlich nicht-amniogene Gesichtsspalten und zwar:

1 mal eine Lippen-Kiefer-Gaumenspalte links und eine Lippen-Kieferspalte rechts;
1 mal eine mediane Lippen-Kiefer-Gaumenspalte;
1 mal eine Lippen-Kiefer-Gaumen-Nasenspalte bds.

In einem Falle wies ein Foet mit amniogener Verbildung der Finger eine Lippen-Kiefer-Gaumenspalte lks. und eine Lippen-Kiefer-Nasenspalte r. auf.

In zwei Fällen wurde eine Spina bifida gefunden. Es handelte sich da im ersten Falle um ein sicher amniogenes Schizosoma, während im zweiten Falle eine amniogene Mißbildung des linken Beines und Fußes und ein fraglich amniogenes Schizosoma vorlag.

Nieren- und Genitalmißbildungen wurden in Gestalt von Aplasien beobachtet und zwar:

1 mal eine Aplasie beider Nieren und Ureteren, der Harnblase und des Genitals bei einem Sympus mit amniogener Encephalocele und Schizosoma abdominale laterale;
1 mal eine Aplasie des rechten Urogenitals bei sicher amniogener Frucht mit amniogenem Schizosoma abdominale laterale;
1 mal eine Aplasie des rechten Urogenitals bei sicher amniogener Mißbildung des linken Beines und Fußes, sowie fraglich amniogenem Schizosoma abdominale laterale.

Eine Atresia ani wurde in zwei Fällen bei gleichzeitig bestehendem amniogenen Schizosoma abdom. lat. beobachtet.

Die nicht-amniogenen Extremitätenmißbildungen bei sonst amniogen mißbildeten Foeten waren recht zahlreich und von mannigfaltigem Wesen. Sie haben teils ursächlich nichts mit den amniogenen Fehlbildungen zu tun, wie z. B. die Klumpfüße, teils sind sie indirekt durch eine amniogene Mißbildung entstanden, wie z. B. eine unfreie Transplantation eines Armes bei einem lateralen Schizosoma abdominale. Die einzelnen Extremitätenmißbildungen waren folgende:

1 mal eine Transplantation eines hypoplastischen Armes und Syndactylien bei amniogener Exencephalie und Lippen-Kieferspalte links sowie amniogenem Schizosoma abdom. lat.;
1 mal eine Transplantation der linken Armanlage zum Sternum bei amniogenem Schizosoma abdom. lat.;
1 mal eine Transplantation der linken Armanlage und Sympus bipus bei amniogener Encephalocele und Lippen-Kiefer-Nasenspalte links sowie amniogenem Schizosoma abdom. lat.;
1 mal eine Transplantation des hypoplastischen linken Armes bei amniogenem Schizosoma abdom. lat.;
1 mal eine häutige Verbindung beider Beine und Defekt der rechten Beckenhälfte bei amniogenem Schizosoma abdom. lat.;
1 mal eine hypoplastische Verbildung des rechten Beines bei amniogener Mißbildung des linken Beines und Fußes und fraglich amniogenem Schizosoma abdom. lat.;
4 mal ein Pes varus (2 mal bds., 1 mal links, 1 mal rechts);
1 mal ein Pes valgus links;
2 mal ein Pes equino varus (1 mal bds., 1 mal links).

E. Fraglich amniogene Schizosoma.

Hier werde ich zunächst einmal jene Fälle aufführen, bei denen die amniogene Entstehung von Mißbildungen an anderen Körperstellen — Kopf oder Extremitäten — durch das Vorhandensein von Schnürringen oder Resten amniotischer Stränge und Fäden gesichert werden konnte, so daß die Vermutung nahe lag, daß auch das Schizosoma den gleichen Ursprung haben dürfte, wenn auch ein absolut sicherer Beweis nicht erbracht werden konnte. Außerdem muß hier eine Anzahl von lateralen Schizosomen erwähnt werden, bei denen auf Grund des lateralen Sitzes der Spaltung der

Verdacht einer amniogenen Entstehung auftauchte, ohne daß sich sichere Zeichen dafür fanden.

1. Schizosoma thorocale mediale (Sternalspalt) — amniogene Encephalocele und Lippen-Kiefer-Gaumen-Nasenspalte links, Ektopia cordis.
2. Schizosoma abdominale links — amniogene Schnürringe an fast allen Fingern, amniogener Hautzipfel in der Lumbalgegend.
3. Schizosoma abdominale rechts — amniotische Stränge am linken Bein und Fuß; Spina bifida dors.-lumb.; Aplasie der rechten Hälfte des Urogenitals.
4. Schizosoma thoracale laterale links — linke Armknospe am Manubrium sterni.
5. Schizosoma abdominale laterale links — Defekt des linken Armes und eines Teils des Brustkorbs.
6. Schizosoma abdominale laterale links — Zwerchfellücke links, Aplasie des linken Mamille.
7. Schizosoma abdominale laterale rechts — Zwerchfellücke rechts mit Vorfall der rechten Lunge.
8. Schizosoma abdominale laterale rechts — rudimentäres rechtes Bein, rechter Fuß nur eine Zehe, Dystopie der rechten Niere, Nierencyste rechts.
9. Schizosoma abdominale laterale (Seite nicht erwähnt) — Defekt der rechten Beckenhälfte und des rechten Beins.

Da über die Existenz amniotischer Mißbildungen mancherlei Zweifel geäußert sind (vgl. Vellguth im „Erbarzt" Nr. 6, 1937), möchte ich folgende Beobachtung in Einzelheiten mitteilen:

Durch das Josephstift in Celle ist dem Pathologischen Institut in Göttingen am 11. 9. 1937 eine männliche Frucht zugegangen. Die Mutter war eine neuzehnjährige Erstgebärende, die Frucht das Ergebnis einer Fehlgeburt.

Über das Aussehen der Frucht unterrichtet die beigefügte Abbildung, deren Einzelheiten durch den folgenden Leichenöffnungsbericht sowie durch die Abbildungen der Hände näher gekennzeichnet werden.

Leicheneröffnungsbericht.

Sektionsnummer 618/37.

16,5 cm lange männliche Frucht mit 16 cm langer Nabelschnur, die drei Gefäße enthält. Die Nabelschnur ist mehrfach spiralig gedreht und enthält 5 cm vor dem Plazentaransatz einen flachen, blauschwarzen sog. falschen Knoten. 1 cm vom Plazentaransatz entfernt löst sich von der dort ziemlich dichten, äußerlich etwas lederartig aussehenden Nabelschnur ein ungleich feiner, zuerst etwas dicker, etwa 2 cm breiter, dann haarfein werdender Strang ab, der wie gedreht aussieht; im Wasser flottiert sein freies Ende. Die Schafhaut ist sonst ganz und gar intakt, zeigt nirgends Stränge. Die Plazentarmaße sind: 9,6 : 7,6 : 3—4 cm.

Das Gesicht der Frucht ist ohne alle Besonderheiten. Dagegen bieten die vier Gliedmaßen Veränderungen dar, während Rumpf, Arme und Oberschenkel keinerlei Abweichungen feststellen lassen.

Am wenigsten verändert ist der rechte Fuß. Es zeigt sich, daß die Endphalanx der großen Zehe durch eine umgreifende Furche, die nicht sehr tief ist, etwas abgesetzt erscheint von der Mittelphalanx. Mit der Lupe betrachtet ergibt sich plantarwärts eine sehr feine Fadenbildung, die zwischen der ersten und zweiten Zehe, mehr gegen die Sohle hin mit dem Gewebe der Zehenhaut im Interdigitalgebiet verbunden ist.

Die linke Hand zeigt wohlerhaltenen Daumen und Zeigefinger. Dagegen sind Mittel-, Ring- und Endfinger verändert. Die Endphalangen von Kleinfinger und Ringfinger sind zu kurz, kümmerlich, plump; sie scheinen Nagelanlagen zu haben. Beide Finger sind in ganzer Länge verwachsen. Eine etwas schräge Schnürfurche zieht zwischen Mittel- und Endphalanx über den Ringfinger hinweg; auch zwischen seiner Mittel- und Grundphalanx etwa ist eine Art seichten Schnürringes wenigstens dorsal angedeutet; die Gegend der Mittelphalanx des Ringfingers ist zu plump. Von der kümmerlichen und etwas verunstalteten Endphalanx geht ein zunächst bandartiger, kurzer Strang zur Dorsalseite der Endphalanx des Mittelfingers, mit dessen Haut er breit verwachsen ist, um

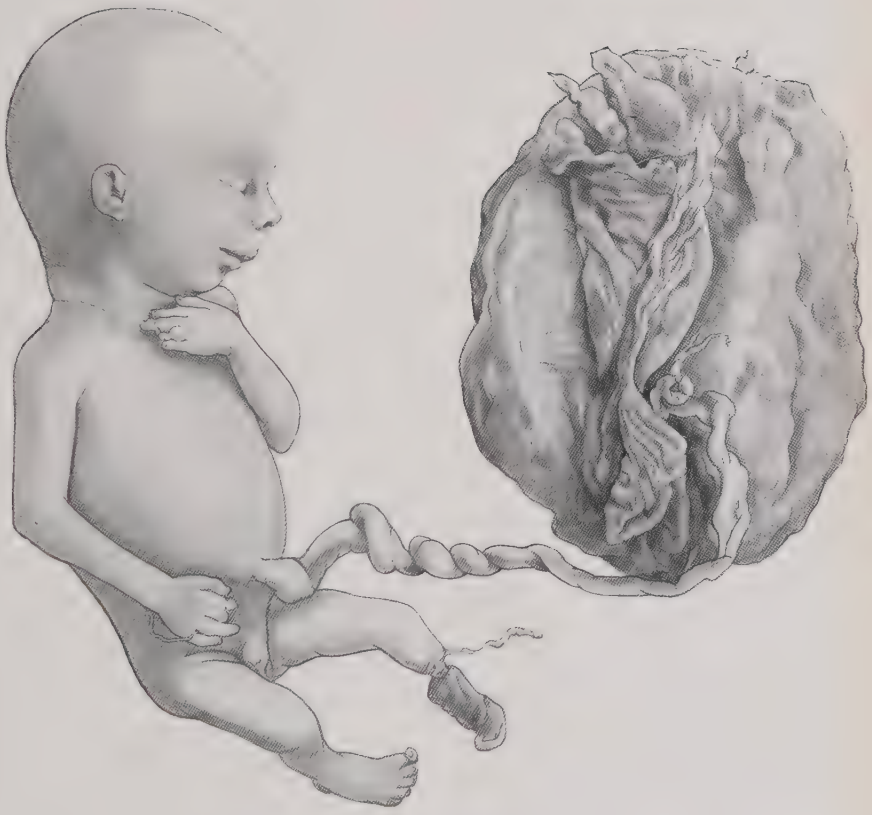

Abb. 1.

Abb. 2.

gegen die Spitze des Zeigefingerrückens hinzuziehen, mit der er aber nicht verwachsen ist.

Die rechte Hand zeigte eine Verstümmelung des zweiten und dritten Fingers; der Zeigefinger namentlich ist zu kurz, sein Endglied zu kümmerlich, konisch zugespitzt, etwas volar gekrümmt. Der Mittelfinger ist im Interphalangealgelenk stark gebeugt. Beide Finger sind fast vollständig miteinander verwachsen. Allerdings sind ihre kümmerlichen, konisch endenden Fingerbasen frei von Verwachsungen. In der Höhe des proximalen Interphalangealgelenks findet sich eine warzenartige, glatte, etwas erhabene, halbkugelige Unregelmäßigkeit der Weichteile, etwa $^1/_2$ mm im Durchmesser haltend. Von ihr zieht etwas schief über den Zeigefinger zu dessen Daumenseite hin eine strangähnliche, leistenförmige Gewebsaufwerfung. Das Interdigitalgewebe ist zwischen dem zweiten und dritten Finger etwas volar zipflig ausgezogen und setzt sich dann in einen seidendünnen, haarfeinen, wie gedreht aussehenden Faden fort, der frei an der Beugeseite des Ringfingers entlang läuft, sich dann zwischen Ring- und Kleinfinger nach dem Handrücken wendet und dann nach etwa 2 cm langem Verlauf in feinster, dünnster Spitze frei endet.

Der linke Fuß ist unförmig verschwollen. Man kann an ihm keine Zehen erkennen. Fußrücken, Fußgelenksgegend und untere Hälfte des Unterschenkels sind unförmig aufgetrieben, schwarzblau. Etwa in der Mitte des linken Unterschenkels ist eine isthmusartige, umgreifende, nahezu bis auf das Skelett reichende Furche, die ganz scharf abgesetzt ist und wunde Ränder besonders am proximalen Unterschenkelteil aufweist. Zum Teil ist diese Wunde mit leicht löslichen Blutgerinseln behaftet. Hierin ist verklebt ein nicht ganz gleichmäßiger, etwa 2,5—3,0 cm langer, dünner, bandartiger, heller Gewebsstrang von gleichem Aussehen wie jener Strang am Schaft der Nabelschnur. Die Haut des proximal der umgreifenden Furche gelegenen Unterschenkelteils entspricht der grau-roten Haut der übrigen Fetus. Ihre Farbe ist wesentlich heller als die düstere, schwärzlich-blaue bis schwarz-rote Farbe des gedunsenen, distalen Unterschenkelabschnittes und des Fußes, an dem Einzelheiten nicht zu erkennen sind.

Pathologisch-anatomische Diagnose:

Männliche Mißbildungsfrucht, unreif ausgestoßen. Amniogene Verbildung und Verstümmelung von Fingern beider Hände. Schnürring an der linken Großzehe. Amniotischer Faden an der linken Hand. Amniotische Abschnürung mit lose anhängendem Faden am linken Unterschenkel. Stauungsödem und begonnene Gangrän des linken Fußes und der unteren Hälfte des linken Unterschenkels. Schnürwunde zwischen dem proximalen und distalen Teil des linken Unterschenkels deutlich erkennbar. Amnionsfaden von der Nabelschnur abzweigend 1 cm über der Einpflanzung in die Plazentarplatte. Im übrigen Amnion ganz intakt, zart.

Die linke untere Extremität wurde über dem Kniegelenk abgesetzt, um an ihr in histologischer Untersuchung mittels Reihenschnitten die Verhältnisse studieren zu können, welche etwa in der Wadenmitte jene in Gang befindliche Spontanabstoßung darbot. Es ergab sich infolge einer Einschnürung eine vollkommene Kreislaufbehinderung des distalen Teils mit Ödem, mit Blutstockung, mit beginnender Weichteilnekrose und herdförmiger Verkalkung, während der Knochen noch lebte. Jedoch war er infolge der Schnürwirkung gebrochen und durch einen Knorpelkallus ausgezeichnet. Der auf dem Bilde sichtbare Faden in der Gegend der Einschnürung der linken Wade riß bei der ersten Manipulation aus seinem Bett ab, wo er mit Blutgerinseln beschmiert und verklebt war. Die histologische Untersuchung ergab ein welliges, nicht sehr kernreiches Bindegewebe, das wie verquollen aussah. Eine Epithelbekleidung fehlte diesem Faden völlig.

Der histologischen Untersuchung wurde auch unterworfen jener nahe der plazentaren Nabelschnurwurzel flottierende, abgerissene Amnionsfaden. Es ergaben sich ungemein klare Verhältnisse eines der Einrollung zuneigenden Bestandteils der Nabelschnurhülle, nach der einen Seite von flachem Amnionsepithel bedeckt, das auf einem verquollenen, kernarmen, glashellen Streifen von mesenchymaler Grundsubstanz aufsaß, jenseits der ein ganz lokkeres, sulziges Mesenchymgewebe — analog der Nabelsulze — gegeben war.

Überblickt man das Ganze, namentlich die außerordentlich klaren Verhältnisse an den Händen, so kann man sagen, daß hier in überzeugender Weise die Wirkung von Abschnürungen in allen Graden von der Schnürwunde bis zur Narbenbildung (rechte und linke Hand) vorlag. Nur der Zufall wollte es, daß das linke Füßchen mit dem angrenzenden Unterschenkelteil noch am zugehörigen proximalen Abschnitt — gehalten durch den Knorpelkallus und wenig Weichgewebe — haftete. Man kann sich denken, daß diese Schnürungswunde in kürzester Zeit zu einer sogenannten Spontanabstoßung geführt hätte, wobei das abgesetzte Stück vielleicht im Fruchtwasser aufgelöst worden oder durch das abfließende Fruchtwasser weggeschwemmt der Beobachtung entgangen wäre. Auch hätte die Abstoßungswunde in utero bald überhäutet sein können, so daß die gedankliche Herstellung eines Zustandes, wie wir ihn tatsächlich sahen — vgl. Abbildung 1 — ihre Schwierigkeiten gehabt hätte.

Die ausführliche Mitteilung dieser ohne Zweifel amniogenen Mißbildung ist deshalb bedeutungsvoll, weil sie alle Berichte über das Vorkommen sogenannter spontaner Abstoßungen bestätigt und grell beleuchtet. Solche Beobachtungen sind sicher selten. Sie widerlegen aber auch Meinungen, wie sie Ombrédanne äußerte, nämlich daß die verletzende Wirkung von Amnionsträngen in der Tat nicht vorkomme, sondern nur als Hypothese gewertet werden könnte.

4. Nicht-amniogene Einzelmißbildungen.

I. Mißbildungen im Bereich des Hirnschädels.

A. Acranie, Anencephalie, partielle Cranioschisis (Hemicranie), Hemiencephalie.

Gesamtzahl der Acranier: 154

bei Einzelmißbildungen: 150 (117 weibl.; 33 männl.);

bei Doppelbildungen: 4 (1 weibl.; 2 männl.; 1 ohne Angabe des Geschlechts).

Es handelte sich bei den Doppelbildungen um 3 Diprosopen und 1 Dicephalus.

Von der Gesamtzahl der Acranier erwiesen sich als **Acranius mit Anencephalie** folgende:

Einzelbildungen: 145 (112 weibl.; 33 männl.);
(1 weibl. Acranier mit Exencephalie),
(4 weibl. Acranier mit Hemiencephalie).

Doppelbildungen: 4 (1 weibl.; 2 männl.; 1 ohne Angabe des Geschlechts).

Von den eben genannten acranisch und anencephal geborenen Früchten waren als Acranius mit Anencephalie und Nebennierenhypoplasie zu bezeichnen:

Einzelbildungen: 133 (104 weibl.; 29 männl.);
Nebennieren nicht erwähnt: 2 (1 männl.; 1 ohne Angabe des Geschlechts).

Partielle Craniocshisis (Hemicranie).

Es ist mit großer Wahrscheinlichkeit anzunehmen, daß die hier angegebenen Zahlen ungenau und zwar zu gering sind, da nämlich

bei genauer Präparation des Hirnschädels sich bei mancher als Acranius diagnostizierten Mißbildung noch so viele Anteile der Ossa frontalis und parietalia gefunden hätten, daß die Diagnose „partielle Cranioschisis" oder „Hemicranie" besser gewesen wäre. Es würde sich deshalb eigentlich erübrigen, die Hemicranier gesondert zu erwähnen. Ich habe es dennoch bewußt getan, um damit die sicher als Hemicranier erkannten Mißbildungen auch für sich zu erfassen.

Gesamtzahl: 54

Einzelbildungen: 53 (34 weibl.; 19 männl.)
Doppelbildungen: 1 weibl.

Von diesen 54 Fällen mit „partieller Cranioschisis" erwiesen sich als mit Anencephalie vergesellschaftet 28, davon 22 weibl. und 6 männl. Sämtliche 22 weiblichen Anencephalien zeigten eine Nebennierenhypoplasie, während bei den männlichen Anencephalen 4 eine Nebennierenhypoplasie aufwiesen und in den beiden restlichen Fällen die Nebennieren nicht erwähnt waren.

Die Gehirnverbildung wurde bei den 26 anderen Fällen folgendermaßen angegeben:

11 Hemicranier mit Hemiencephalie (4 weibl.; 7 männl.)
(davon 2 weibl. mit Arhinencephalie behaftet).
6 Hemicranier mit Exencephalie (3 weibl.; 3 männl.).
9 Hemicranier mit Encephalocele (6 weibl.; 3 männl.)
(1 männl. mit Arhinencephalie behaftet).

Der Nebennierenbefund bei den letztgenannten Fällen war wie folgt:

Die 11 Hemicranier mit Hemiencephalie hatten eine Nebennierenplasie. Von den 6 Hemicraniern mit Exencephalie hatten 2 weibl. und 2 männl. eine Nebennierenhypoplasie; bei 1 weibl. und 1 männl. waren die Nebennieren nicht erwähnt. Von den 9 Hemicraniern mit Encephalocele zeigten 2 weibl. und 3 männl. eine Nebennierenhypoplasie; bei 3 weibl. waren die Nebennieren nicht erwähnt; bei 1 weibl. fand sich eine Hyperplasie der Nebennieren.

Sitz der Cranioschisis bei „partieller Cranioschisis" und Hemicranie.

14 (9 weibl.; 5 männl.) eine Cranioschisis occipitalis;
29 (21 weibl.; 8 männl.) eine Cranioschisis parieto-occipitalis;
3 (1 weibl.; 2 männl.) eine Cranioschisis fronto-parietalis;
7 (3 weibl.; 4 männl.) eine Cranioschisis nicht erwähnt.

Doppelbildung:

Bei dem einen weiblichen Hemicranius war der Sitz der Cranioschisis nicht erwähnt.

Aus den Aufstellungen über die Häufigkeit der Acranie und der Hemicranie geht somit folgendes Ergebnis über die Anzahl der Anencephalen hervor:

Gesamtzahl der Anencephalen: 177

Einzelbildungen: 173 (134 weibl.; 39 männl.). Hiervon entfielen, wie schon erwähnt, auf die Acranier insgesamt 145 (112 weibl.; 33 männl.) und auf die Hemicranier 28 (22 weibl.; 5 männl.).

Doppelbildungen: 4 (1 weibl.; 2 männl.; 1 ohne Angabe des Geschlechts. Bei allen 4 bestand eine Acranie.

Bei der Betrachtung der Beziehungen der Anencephalie zur Nebennierenhypoplasie ergab sich bei den Einzelbildungen, daß in 163 Fällen (126 weibl.; 37 männl.) eine Nebennierenhypoplasie gefunden war, während in 10 Fällen die Nebennieren in den Protokollen nicht erwähnt waren.

Grade der Rachischisis bei Acraniern.

Einzelmißbildungen:

Von insgesamt 150 Acraniern hatten:

36 (26 weibl.; 10 männl.) eine Rachischisis cerv.;
30 (28 weibl.; 2 männl.) eine Rachischisis cerv.-dors.;
40 (30 weibl.; 10 männl.) eine Rachischisis cerv.-dors.-lumb.;
44 (33 weibl.; 11 männl.) eine Rachischisis nicht erwähnt.

(Bei 2 weibl. Fällen mit Rachischisis cerv. fand sich außerdem eine Spina bifida dorsalis; bei 1 männl. Rachischisis cerv. eine Spina bifida lumbalis.)

Doppelbildungen:

1 weibl. mit Rachischisis cerv.-dors.;
1 männl. mit Rachischisis cerv.-dors.-lumb.;
1 männl. mit Rachischisis nicht erwähnt;
1 Geschlecht ?? mit Rachischisis nicht erwähnt.

Grade der Rachischisis bei „Cranioschisis partialis".

Einzelmißbildungen:

Von 53 Fällen mit Cranioschisis partialis hatten:

9 (6 weibl.; 3 männl.) eine Rachischisis cerv.;
17 (15 weibl.; 2 männl.) eine Rachischisis cerv.-dors.;
10 (7 weibl.; 3 männl.) eine Rachischisis cerv.-dors.-lumb.;
1 (— 1 männl.) eine Rachischisis cerv.-dors.-lumb.-sacr.;
15 (6 weibl.; 9 männl.) eine Rachischisis nicht erwähnt;
1 (— 1 männl.) eine Spina bifida lumbalis.

(Bei 1 weibl. Rachischisis cerv. fand sich noch eine Spina bifida dors.-lumb.)

Doppelbildungen:

1 weibl. Hemicranius bei Dicephalie — Rachischisis nicht erwähnt.

Hemiencephalie.

Gesamtzahl: 17

Einzelmißbildungen: 16 (9 weibl.; 7 männl.)

4 weibl. Hemiencephalien bei Aranie; davon 2 mit Nebennierenhypoplasie; 2 mit normalen Nebennieren.
11 (4 weibl.; 7 männl.) Hemiencephalien bei partieller Cranioschisis; sämtlich mit Nebennierenhypoplasie. (Bei 2 weibl. war außerdem eine Arhinencephalie festzustellen.)
1 weibl. Hemiencephalie; Cranioschisis und Nebennieren nicht erwähnt.

Doppelbildung:

1 weibl. Hemiencephalie bei Diprosopus; Cranioschisis und Nebennieren nicht erwähnt.

Weitere Mißbildungen bei Acranie, partieller Cranioschisis, Anencephalie und Hemiencephalie.

In den folgenden Tabellen kann ich die Unterschiede — Acranie oder Hemicranie, Anencephalie oder Hemiencephalie — ruhig unberücksichtigt lassen, da sie nur graduell und nicht prinzipiell sind. Das Wesentliche ist die Spaltung oder das Fehlen des Schä-

deldaches, das teilweise oder völlige Fehlen des Gehirns, die Spaltung der Wirbelsäule und die Nebennierenhypoplasie. Es fanden sich nämlich in allein 58 Fällen (43 weibl.; 15 männl.) nur eine Acranie bzw. Hemicranie mit Anencephalie bzw. Hemiencephalie, Nebennierenhypoplasie und Rachischisis. Alle anderen Mißbildungen kommen in so viel kleinerer Zahl mit den erstgenannten vor, daß sie nicht unbedingt zu diesem Mißbildungstyp gehören.

Leider ist es mir nicht möglich, über die bei Anencephalien recht charakteristischen Wirbelsäulenverbiegungen genaue Zahlen anzugeben, da die Angaben hierüber in den Sektionsprotokollen sehr vernachlässigt worden sind. Es würde ein völlig unklares Bild ergeben, wollte ich die nur in 25 Fällen von 177 Anencephalen erwähnten Verkrümmungen der Wirbelsäule hier anführen.

Eben aus den gleichen Gründen muß ich auf die Angabe der Häufigkeit der bei Anencephalen vorkommenden Ohrendysmorphie verzichten, deren Entstehung man in einer Quetschung durch die infolge der Lordose der Halswirbelsäule dem Kopf stark genäherten Schultern sieht.

Gesichtsspalten

bei Acranie, Hemicranie, Anencephalie und Hemiencephalie.

Einzelmißbildung:

Lippenspalte:	—	1 männl. rechts
Lippenkieferspalte:	1 weibl. links	—
Lippen-Kiefer-Gaumenspalte:	4 weibl. rechts	—
	1 weibl. links	2 männl. links
	2 weibl. bds.	—
Lippen-Kiefer-Gaumen-Nasenspalte:	—	1 männl. rechts
Gaumenspalte:	9 weibl. median	1 männl. bds.
quere Mundspalte:	2 weibl. median	—
quere Wangenspalte:	2 weibl.	1 männl.

Doppelbildungen:

1 weibl. Diprosopus mit Acranie Lippen-Kiefer-Gaumenspalte links; Lippen-Kiefer-Gaumenspalte rechts des and. Kopfes.

1 männl. Diprosopus mit Acranie Lippen-Kiefer-Gaumen-Nasenspalte rechts des einen Kopfes; Lippen-Kiefer-Gaumen-Nasenspalte links des anderen Kopfes.

Mißbildungen des Knochengerüstes des Rumpfes bei Acranie, Anencephalie usw.

1 weibl. Aplasie der 3 oberen rechten Rippen.
1 weibl. rechts nur 3 Rippen vorhanden.
1 weibl. rechts 5 Rippen und links 8 Rippen vorhanden.
1 weibl. Aplasie der Clavicula; Mikrognathie.

Mißbildungen des Rumpfes.

a) Es fanden sich bei Acraniern, Anencephalen usw.:

8 (7 weibl.; 1 männl.) Bauchwandbrüche, davon 4 weibl. und 1 männl. mit Hepatomphalos.
4 weibl. Nabelschnurbrüche, davon 1 mit Hepatomphalos.

Bei 1 weibl. Diprosopus mit Acranie und Anencephalie fand sich ein Nabelschnurbruch mit Hepatomphalos.

b) Als Unregelmäßigkeit der Thoraxmuskulatur wurde in 12 Fällen ein Musculus sternalis festgestellt.

9 weibl. (6 beiderseits; 3 rechts).
3 männl. (3 beiderseits).

Diese Zahlen sind sicher zu niedrig. Da bei der gewöhnlichen Sektionsmethode die Thoraxhaut mit der Muskulatur zusammen von den Rippen abgelöst wird, werden derartige Fehlbildungen der Muskulatur nur allzu leicht übersehen. Bei den von mir angeführten Fällen handelte es sich zumeist um Foeten, die besonders auf Mißbildungen durchuntersucht und deren Muskulatur sorgfältig präpariert worden war.

Zwerchfellücken bei Acranie, Anencephalie usw.

Einzelmißbildungen:

Gesamtzahl: 24 (17 weibl.; 7 männl.)

15 weibl. links	4 männl. links
1 weibl. rechts	—
—	1 männl. bds.
1 weibl. Lücke präoesophageal	1 männl. bds.
	1 männl. Lücke medial vorn
	1 männl. Lücke im Centrum tendineum

Doppelbildungen:

Bei 1 männl. Diprosopus mit Anencephalie: Lücke links.
Bei 1 männl. Dicephalus mit Anencephalie: Lücke links.

Mißbildungen der inneren Organe.

a) Lunge.

Einzelmißbildung:

	weiblich:	männlich:
rechts:	7mal 2-lappig 1mal 5-lappig 1mal Hypoplasie	2mal 2-lappig
links:	4mal nicht gelappt 1mal 3-lappig	—
beiders.:	4mal Hypoplasie	1mal Hypoplasie

Doppelbildungen:

Bei 1 weibl. Diprosopus mit Hemiencephalie: rechts: 2-lappig.
Bei 1 weibl. Diprosopus mit Anencephalie: rechts: Nebenlunge.
Bei 1 männl. Diprosopus mit Anencephalie: rechts: 2-lappig.

Die Zusammenhänge zwischen Zwerchfellücken und Fehlbildungen der Lungen werde ich später bei den Untersuchungen der Zwerchfellücken erwähnen.

b) Mißbildung des Oesophagus.

Bei einem weiblichen Acranius mit Hemiencephalie fand sich eine Atresie des Oesophagus mit einer Fistel zum rechten Bronchus.

c) Herz.

Einzelmißbildung:

Ein Herzbeutelmangel fand sich bei 2 weibl. Fällen linksseitig; bei 1 männl. Fall links und bei 2 männl. Fällen beiderseits.

Eine Herzseptumlücke fand sich bei 1 weibl. Fall in Form einer Vorhof- und Kammerseptumlücke, bei 1 männl. als Kammerseptumlücke.

Bei 1 weibl. Fall: eine Ektopia cordis.
Bei 1 weibl. Fall: Ostium aortae nur 2 Taschenklappen.

Doppelbildungen:

Bei 1 weibl. Diprosopus mit Acranie:	Kammerseptumlücke, Transposition der großen Gefäße und Hypoplasie der Arteria pulmonalis.
Bei 1 männl. Diprosopus mit Acranie:	Herzbeutelmangel links.
Bei 1 männl. Dicephalus mit Acranie:	Herzbeutelmangel links.
Bei 1 weibl. Dicephalus mit Hemicranie:	verschmolzenes Herz im gemeinsamen Herzbeutel.

d) Darm.

3 (2 weibl.; 1 männl.) wiesen eine rückwärtige Ektopie von Oesophagus, Magen und Darm auf, davon 1 weibl. und 1 männl. mit Atresia ani.
5 weibl.: Dystopien des Colon ascendens und des Coecum.
1 weibl.: Ektasie von Oesophagus, Magen und Duodenum.

e) Mesenterium.

Mesenterium commune ileo-colicum: 8 (7 weibl.; 1 männl.).
Mesenterium commune liberum: 6 (5 weibl.; 1 männl.).
Mesenterium liberum: 6 (5 weibl.; 1 männl.).
Mesenterium liberum bei Diprosopus: 1 weibl.

f) Meckelsches Divertikel.

1 Meckelsches Divertikel bei 1 weibl. Acranius mit Anencephalie.

g) Leber.

Bei 2 weibl. Anencephalen fand sich eine Nebenleber.

h) Nebenmilz.

Bei 10 (9 weibl.; 1 männl.) Anencephalen fand sich eine Nebenmilz.

i) Nieren und Ureter.

Bei Acranie, Hemicranie, Anencephalie und Hemiencephalie gab es:

7 Hufeisennieren (6 weibl.; davon eine mit Cysten und 1 männl.);
3 Kuchennieren mit 2 Ureteren (2 weibl., Lage nicht erwähnt; 1 männl. rechts);
1 weibl. Langniere mit Hyperplasie;
8 Nierendysmorphien (7 weibl.; 1 männl.);
2 Aplasien einer Niere mit Ureter (1 weibl. links, 1 weibl. rechts);
5 weibl. Hydronephrosen (2 beiderseits, davon 1 mit Hydroureter; 3 links, davon 1 mit Hydroureter, 1 mit Ureterstenose, 1 mit Cysten und Hypoplasie);
2 Cystennieren (1 weibl. links mit Hydronephrose und Hypoplasie; 1 männl. links);
2 weibl. Hyperplasien (1 beiderseits, 1 rechts bei Langniere);
4 Hypoplasien (1 weibl. rechts; 2 männl. beiderseits; 1 männl. rechts);
5 Nierendystopien (weibl.: 1 beiderseits, 1 links, 1 rechts; 2 männl. beiders.);
2 Ureterstenosen (1 weibl. links mit Hydronephrose; 1 männl rechts);
2 Ureteratresien (1 weibl. rechts; 1 männl. links).

k) Männliches Genitale.

4 Bauchhoden (beiderseits) (selbstverständlich nur bei sonst reifen Foeten);
3 Hypoplasien des Penis;
1 Hypospadie;
1 totale Spaltung des Penis.

(Etwaige Nierenmißbildungen waren in diesen Fällen nicht erwähnt.)

l) Weibliches Genitale.

1 Uterus et Vagina duplex bei Dysmorphie der Nieren;
1 Uterus unicornis links, Aplasie der rechten Tube bei Aplasie der rechten Niere und Ureter;
1 Uterus arcuatus subseptus.

m) Mißbildungen der Extremitäten.

a) Fußmißbildungen (pes varus, pes valgus).

Pes varus:

weibl.: 9 beiderseits, 3 links, 3 rechts;
männl.: 1 beiderseits, 1 links, 1 rechts.

Pes valgus:

weibl.: 1 beiderseits, 3 links, 1 rechts;
männl.: — — —

Pes equino-varus:

weibl.: 1 beiderseits, 3 links, 1 rechts;
männl.: — 1 links, 1 rechts.

Pes calcaneus:

weibl.: 1 beiderseits, — links, 1 rechts;
männl.: — — —

1 männl. Dicephalus mit Acranie: pes varus links, pes calcaneus rechts.

b) Talipomanus.

1 weibl. Talipomanus beiderseits bei Radiusdefekt beiderseits;
1 weibl. Talipomanus beiderseits bei Radiusdefekt beiderseits;
1 männl. Talipomanus beiderseits bei Radius- und Daumenmangel beiderseits.

c) Sonstiges.

1 weibl. Hexadactylie des rechten Fußes (doppelte Großzehe);
1 weibl. Aplasie des rechten Radius, des Daumens und Zeigefingers der rechten Hand;
1 männl. Luxatio coxae congenita links.

B. Arhinencephalie.

Es wurden insgesamt 19 Fälle (11 weibl., 7 männl. und 1 ohne Angabe des Geschlechts) mit Arhinencephalie beobachtet, von denen 17 Einzelbildungen und 2 Doppelbildungen waren.

Da aus den Sektionsprotokollen nicht immer hervorging, in welchem Ausmaß die Arhinencephalie ausgebildet war, kann ich hier keine exakte Unterteilung machen und muß mich darauf beschränken, die Anzahl der mit dem stärksten Grad der Arhinencephalie behafteten Früchte anzugeben, nämlich 8 Cyclopien (5 weibl.; 3 männl.).

Die Betrachtung der bei der Arhinencephalie vorkommenden untergeordneten Mißbildungen ergab folgendes Bild:

7 Spaltungen des Hirnschädels und der Wirbelsäule, davon war:

1 weibl. Cranioschisis occ. mit Rachischisis cerv.,
1 weibl. Cranioschisis par-occ. mit Rachischisis cerv.-dors.,
1 weibl. Cranioschisis occ. et front. mit Rachischisis cerv.-dors.,
1 männl. Cranioschisis occ. et front. mit Rachischisis cerv.-dors.,
1 weibl. Spina bifida cerv.-dors.,
1 weibl. Spina bifida lumbo-sacr. mit Meningocele,
1 männl. Spina bifida lumbo-sacr. mit Hydrocephalus.

Von den vorgenannten Fällen waren 3 Arhinencephalien mit Encephalocelen vergemeinschaftet (1 weibl. und 1 männl. Encephalocele occ.; 1 weibl. Encephalocele nasofrontales).

4 Gesichtsspalten (3 weibl.: 1 Lippenspalte beiderseits, 1 Lippen-Kiefer-Gaumenspalte beiderseits, 1 weicher Gaumen; und 1 männl. Lippen-Kiefer-Gaumenspalte beiderseits);
2 Zwerchfellücken (2 weibl. links);
1 weibl. Ventrikelseptumlücke;
1 männl. Ventrikelseptumlücke mit Transposition der großen Gefäße;
1 weibl. Cystenniere beiderseits mit Cystenleber bei Arhinencephalie mit Encephalocele occ.;
1 weibl. Bauchwandbruch, Spaltbecken mit Extrophia vesicae;
1 weibl. Uterus arcuatus und Cystennieren beiderseits;
1 weibl. Uterus bicornis;
1 männl. Hypoplasie des äußeren Genitals;
1 weibl. pes varus beiderseits;
7 Hexadactylien (weibl.: 3mal beide Hände, 1mal beide Hände und Füße; männl.: 1mal beide Hände, 1mal linke Hand, 1mal linke Hand und linker Fuß);
1 männl. Radiusdefekt beiderseits mit Talipomanus und Syndactylien.

C. Iniencephalie.

Gesamtzahl: 5

Einzelmißbildung:

4 weibl. Iniencephalien; Cranioschisis und Nebennieren nicht erwähnt; 1 Rachischisis cerv., 1 Rachischisis cerv.-dors.; bei den beiden anderen war eine Rachischisis nicht erwähnt.

Bei 1 weibl. Iniencephalus fand sich als einzige weitere Mißbildung eine Andeutung einer queren Mundspalte.

Ein anderer weibl. Iniencephalus zeigte nur eine Zwerchfelllücke links.

Der 3. weibl. Iniencephalus zeigte außer der Rachischisis cerv. eine hypoplastische, 2-lappige rechte Lunge, beiderseitige Cystennieren, eine Cystenleber, Mesenterium commune librum.

Der 4. weibl. Iniencephalus wies außer der Rachischisis cerv.-dors. eine Nebenmilz, pes varus links, pes valgus rechts und eine Dystopie der Nieren auf.

Doppelbildung:

1 weibl. Iniencephalus des rechten Fruchtanteils bei Dicephalus.
Cranioschisis und Nebennieren nicht erwähnt.
Rechter Fruchtanteil: Rachischisis cerv.-dors.
Linker Fruchtanteil: Spina bifida dorsalis. Zwerchfellmangel im Bereich der beiden Anteilen gemeinsamen dritten Pleurahöhle. Der linke Fruchtanteil zeigte noch eine Lippen-Kiefer-Gaumenspalte.

D. Encephalocelen.

a) Encephalocele occipitalis.

Es gelangten im ganzen 29 occipitale Encephalocelen zur Beobachtung. Die dazugehörige Cranioschisis war jedoch nur in 7 Fällen erwähnt. Wenn man nicht an ein Versäumnis glauben will, so darf man wohl annehmen, daß der Sekant die Cranioschisis für eine Selbstverständlichkeit gehalten hat, die einer besonderen Erwähnung nicht bedurfte. Vielleicht ist es auch erlaubt, hieraus gewisse Rückschlüsse auf die Größe der Encephalocele zu ziehen, derart, daß nur bei den großen Hirnbrüchen die dort besonders auffällige Cranioschisis extra vermerkt wurde. Bei den 29 Encephalocelen handelte es sich um:

22 weibl. Einzelbildungen (8 mit Nebennierenhypoplasie ohne Erwähnung der Nebennieren und eine Nebennierenhyperplasie);

6 männl. Einzelbildungen (2 mit Nebennierenhypoplasie, 4 ohne Erwähnung der Nebennieren);

1 weibl. Doppelbildung; Encephalocele bei Dicephalus, Nebennieren nicht erwähnt.

Das Zusammentreffen von Encephalocele occipitalis und Rachischisis zeigt folgende Aufstellung:

2 eine Rachischisis cerv.;
2 eine Rachischisis cerv.-dors.;
3 eine Rachischisis cerv.-dors.-lumb.;
1 eine Spina bifida dors.-lumb.;
14 eine Rachischisis nicht erwähnt.

Bei der einen weiblichen Doppelbildung war eine Rachischisis nicht erwähnt.

Von 6 männlichen Einzelbildungen hatten:

1 eine Rachischisis cerv.;
1 eine Spina bifida dors.;
4 eine Rachischisis nicht erwähnt.

b) Encephalocele parietalis.

1 weibl. Encephalocele parietalis; Cranioschisis, Rachischisis und Nebennieren nicht erwähnt.

c) Encephalocele parieto-occipitalis.

1 weibl. Cranioschisis, Rachischisis und Nebennieren nicht erwähnt;
1 männl. mit Cranioschisis parieto-occipitalis und Nebennierenhypoplasie, Rachischisis nicht erwähnt.

d) Encephalocele naso-frontalis und frontalis.

3 männl. Encephalocele naso-frontalis; Cranioschisis und Rachischisis nicht erwähnt, 1mal mit Nebennierenhypoplasie, 2mal Nebennieren nicht erwähnt.

3 männl. Encephalocelen frontalis; 2mal Cranioschisis, Rachischisis und Nebennieren nicht erwähnt; 1mal mit Cranioschisis fronto-parietalis und Nebennierenhypoplasie, Rachischisis nicht erwähnt;

2 weibl. Encephalocelen frontalis; Cranioschisis, Rachischisis und Nebennieren nicht erwähnt.
(Bei einer bestand außerdem eine Encephalocele occipitalis.)

Sonstige bei den gesamten Encephalocelen aufgetretene Mißbildungen.

Gesichtsspalten:

1 weibl. Lippenspalte beiderseits;
1 weibl. Lippen-Kiefer-Gaumen-Nasenspalte rechts;
1 weibl. mediane Gaumenspalte;
1 weibl. Gaumenspalte beiderseits;
1 weibl. weicher Gaumen.

Zwerchfellücken:

4 weibl. links;
1 weibl. beiderseits;
1 männl. links;
1 weibl. rechts bei Dicephalus.

Herz:

1 weibl. Herzbeutelmangel links;
1 weibl. Ventrikelseptumlücke und Pulmonalatresie.
1 männl. Ventrikelseptumlücke (subaortal);
1 männl. Ektopia cordis bei Sternalspalte.

Lunge:

1 männl. mit Gliaknoten und Bronchiektasien.

Nieren:

4 weibl. Cystennieren beiderseits (3 mit Cystenleber);
1 männl. Cystenniere beiderseits;
1 weibl. Cystenniere rechts;
1 weibl. Hufeisenniere;
1 weibl. Aplasie der linken Niere und Ureter;
1 weibl. Ureter fissus rechts;
1 männl. Nierendysmorphie.

Nabelschnurbrüche:

2 weibl. und 1 männl.

Hexadactylie:

1 weibl. beide Hände und Füße;
1 männl. beide Hände und Füße.

Füße:

2 weibl. pes varus beiderseits;
1 männl. pes equino-varus rechts.

E. Exencephalie.

Gesamtzahl: 7 (3 weibl.; 4 männl.)

1 weibl. bei Acranie, Rachischisis cerv.-dors.-lumb., Nebennierenhypoplasie;
1 weibl. bei Cranioschisis partialis (Sitz nicht erwähnt), Rachischisis cerv.-dors.-lumb., Nebennierenhypoplasie;

1 weibl. bei Cranioschisis occ., Rachischisis cerv.-dors.-lumb., Nebennierenhypoplasie;
1 männl. bei Cranioschisis partialis (Sitz nicht erwähnt), Rachischisis und Nebennieren nicht erwähnt.
1 männl. bei Cranioschisis fronto-parietalis, Nebennierenhypoplasie, Rachischisis nicht erwähnt;
1 männl. bei Cranioschisis occ., Rachischisis und Nebennieren nicht erwähnt.
1 männl. bei Cranioschisis, Rachischisis und Nebennieren nicht erwähnt.

II. Mißbildungen des Gesichtsschädels.

A. Spaltbildungen.

Es wurden insgesamt 71 Fälle mit nicht-amniogenen Gesichtsspalten gezählt. In 62 Fällen handelte es sich um Einzelmißbildungen und in 9 Fällen um Doppelbildungen. (Außerdem wurden noch 6 Fälle mit amniogenen Spaltbildungen beobachtet, die im Abschnitt „Amniogene Mißbildungen" erwähnt werden.)

Bei den 71 Fällen mit nicht-amniogenen Gesichtsspalten wurden 81 verschiedene Spalten beobachtet; es wiesen also 10 Fälle je 2 Spalten auf. Es handelte sich hier in der Hauptsache um die Doppelbildungen, bei denen jeder Fruchtanteil eine Gesichtsspalte hatte, oder um Einzelmißbildungen, bei denen z. B. eine Lippenspalte links und eine mediana Gaumenspalte gleichzeitig vorhanden waren. Doppelseitige gleichartige Spalten wurden nur als eine gezählt.

Die Gesichtsspalten traten auf:

in 6 Fällen als einzige Mißbildung;
in 26 Fällen bei Acranie, Hemicranie, Anencephalie etc. als Einzelmißbildung;
in 2 Fällen bei Acranie, mit Anencephalie bei Diprosopus;
in 4 Fällen bei Arhinencephalie;
in 5 Fällen bei Encephalocele;
in 2 Fällen bei Schizosoma abdominale;
in 3 Fällen bei Nabelschnurbruch;
in 2 Fällen bei Bauchwandbruch;
in 1 Falle bei Sternalspalte;
in 20 Fällen bei Rachischisis oder Spina bifida als untergeordnete Mißbildung bei z. B. Acranie;
in 2 Fällen bei Zwerchfellücke als wichtigste weitere Mißbildung;
in 10 Fällen bei Zwerchfellücke als untergeordnete Mißbildung;
in 4 Fällen bei Dicephalus und Diprosopus;
in 5 Fällen bei Thoracopagus.

Bei der Aufstellung der Häufigkeit der einzelnen Spalten, ihres Sitzes und der Verteilung auf das männliche und weibliche Geschlecht ergibt folgendes Bild:

Weiblich:	Männlich:
1 Lippenspalte links,	
1 Lippenspalte rechts,	2 Lippenspalten rechts.
1 Lippenspalte beiderseits.	
1 Lippen-Kieferspalte links,	2 Lippen-Kieferspalten links,
1 Lippen-Kieferspalte rechts.	1 Lippen-Kieferspalte rechts.
1 Lippen-Kiefer-Nasenspalte (Sitz nicht erwähnt).	1 Lippen-Kiefer-Nasenspalte rechts.
1 Kiefer-Gaumenspalte links,	
1 Kiefer-Gaumenspalte beiderseits.	
5 Lippen-Kiefer-Gaumenspalten links,	7 Lippen-Kiefer-Gaumenspalten links,
7 Lippen-Kiefer-Gaumenspalten rechts,	3 Lippen-Kiefer-Gaumenspalten rechts,
7 Lippen-Kiefer-Gaumenspalten bds.	8 Lippen-Kiefer-Gaumenspalten bds.
	2 Lippen-Kiefer-Gaumen-Nasensp. l.,
1 Lippen-Kiefer-Gaumen-Nasensp. r.,	2 Lippen-Kiefer-Gaumen-Nasensp. r.,
1 Lippen-Kiefer-Gaumen-Nasensp. bds.	1 Lippen-Kiefer-Gaumen-Nasensp. bds.
1 Gaumenspalte beiderseits,	1 Gaumenspalte beiderseits,
13 Gaumenspalten median,	1 Gaumenspalte median,
1 Gaumenspalte links, Geschlecht nicht erwähnt.	
3 quere Mundspalten.	
4 quere Wangenspalten.	1 quere Wangenspalte.

Doppelbildungen:

1 Lippenspalte links,	
1 Lippenspalte rechts.	
	1 Lippen-Kieferspalte rechts.
3 Lippen-Kiefer-Gaumenspalten links,	3 Lippen-Kiefer-Gaumenspalten links,
2 Lippen-Kiefer-Gaumenspalten rechts.	3 Lippen-Kiefer-Gaumenspalten links,
	2 Lippen-Kiefer-Gaumenspalten bds.
	1 Lippen-Kiefer-Gaumen-Nasensp. l.,
	1 Lippen-Kiefer-Gaumen-Nasensp. l.,
	1 Lippen-Kiefer-Gaumen-Nasensp. r.

B. Agnathie, Mikrognathie.

In dieser Zusammenstellung habe ich nur die Fälle berücksichtigt, die bei Einzelbildungen ohne Arhinencephalie vorkamen.

1 weibl. und 1 männl. Fall von Agnathie, Synotie mit Mikrostoma bzw. Astomie;

1 weibl. und 3 männl. Fälle von Mikrognathie und Mikrostomie, 1 weibl. bei Encephalocele, 1 männl. bei Hydrocephalus.

III. Mißbildungen der Wirbelsäule.

a) Spaltbildungen.

Übersicht über sämtliche beobachteten Spaltbildungen der Wirbelsäule:

Gesamtzahl: 239 (164 weibl.; 73 männl.; 2 ohne Erwähnung des Geschlechts).

50 (35 weibl.; 14 männl.; 1?) Rachischisis cerv.;
52 (48 weibl.; 4 männl.; —) Rachischisis cerv.-dors.;
54 (39 weibl.; 15 männl.; —) Rachischisis cerv.-dors.-lumb.;
2 (— weibl.; 2 männl.; —) Rachischisis cerv.-dors.-lumb.-sacr.;
7 (5 weibl.; 2 männl.; —) Rachischisis dors.;
22 (17 weibl.; 5 männl.; —) Rachischisis dors.-lumb.;
3 (— weibl.; 3 männl.; —) Rachischisis dors.-lumb.-sacr.;
27 (12 weibl.; 14 männl.; 1?) Rachischisis lumb.;
14 (7 weibl.; 7 männl.; —) Rachischisis lumb.-sacr.;
8 (1 weibl.; 7 männl.; —) Rachischisis sacr.

Die folgende Übersicht bringt nur die Spaltbildungen der Wirbelsäule ohne gleichzeitige Mißbildung des Kopfes im Sinne der Acranie, Anencephalie, Cranioschisis partialis usw. Es ergaben sich 83 Fälle mit Spina bifida:

4 { 1 weibl. cerv. aperta,
2 weibl. cerv. occulta,
1 ? cerv. occulta.

2 weibl. cerv.-dors. occulta,
1 männl. cerv.-dors.-lumb. aperta,
1 männl. cerv.-dors.-lumb.-sacr. aperta.

5 { 2 weibl. dors. aperta,
1 weibl. dors. occulta,
2 männl. dors. occulta.

20 { 14 weibl. dors.-lumb. aperta,
1 weibl. dors.-lumb. occulta,
3 männl. dors.-lumb. aperta,
2 männl. dors.-lumb. occulta

3 männl. dors.-lumb.-sacr. aperta.

25 { 7 weibl. lumb. aperta,
5 weibl. lumb. occulta,
9 männl. lumb. aperta,
3 männl. lumb. occulta,
1 ? lumb. occulta.

14 { 5 weibl. lumb.-sacr. aperta,
2 weibl. lumb.-sacr. occulta,
3 männl. lumb.-sacr. aperta,
4 männl. lumb.-sacr. occulta.

8 { 1 weibl. sacr. occulta,
4 männl. sacr. aperta,
3 männl. sacr. occulta.

1 weibl. Spina bifida (Sitz nicht erwähnt).

(1 weibl. Spina bifida cerv. zeigte außerdem 1 Spina bifida lumbo-sacralis aperta.)

Es fanden sich also:

53 (29 weibl.; 24 männl.) Spinae bifidae apertae;
30 (14 weibl.; 14 männl.; 2 Geschlecht ?) Spinae bifidae occultae;
1 weibl. Art der Spina bifida nicht erwähnt.

In 15 Fällen wurde der Sekant durch eine Meningo-(myelo- oder myelo-cysto)-cele auf das Vorhandensein einer Spina bifida aufmerksam.

7 weibl. 1 Meningocele cervicalis;
1 Meningocele cervico-dorsalis;
1 Meningomyolecele dorso-lumbalis;
2 Meningocelen lumbalis;
2 Meningocelen lumbo-sacralis.

8 männl. 1 Meningocele dorsalis;
2 Meningecelen dorso-lumbalis;
2 Meningocelen lumbalis;
2 Meningomyelo-cystocelen lumbo-sacralis;
1 Meningomyolecele sacralis.

Das Zusammentreffen von **Spina bifida und Hydrocephalus** zeigt folgende Übersicht:

45 Hydrocephali mit Spina bifida.

29 weibliche:
19 bei Spina bifida aperta,
9 bei Spina bifida occulta,
1 Art der Spina bifida nicht erwähnt.

16 männliche:
13 bei Spina bifida aperta,
3 bei Spina bifida occulta.

und zwar:

weiblich:	männlich:
1 cerv. occulta,	— —
1 cerv.-dors. occulta,	— —
2 dors. aperta,	— —
1 dors. occulta,	— —
12 dors.-lumb. aperta,	2 dors.-lumb. aperta,
— —	2 dors.-lumb.-sacr. aperta,
4 lumb. aperta,	7 lumb. aperta,
4 lumb. occulta,	2 lumb. occulta,
1 lumb.-sacr. aperta,	1 lumb.-sacr. aperta,
1 lumb.-sacr. occulta,	1 lumb.-sacr. occulta,
1 sacr. occulta,	1 sacr. occulta.
1 Sitz und Art der Spina bifida nicht erwähnt.	

Bei 6 weiblichen und 2 männlichen Fällen von Spina bifida und Hydrocephalus war außerdem eine Meningo- bzw. Myelocystocele vorhanden.

In diesem Zusammenhang möchte ich auch die Hydrocephali ohne Spina bifida erwähnen. Es wurden 19 gezählt; davon 11 weiblichen und 8 männlichen Geschlechts.

7 (6 weibl.; 1 männl.) hatten keine weiteren Mißbildungen. Bei 1 weiblichen und 1 männlichen fand sich noch eine Chondrodystrophia fetalis.

Die anderen Mißbildungen, mit denen diese Hydrocephalen ohne Spina bifida behaftet waren, waren so wenig kennzeichnend, daß es nicht lohnt, sie hier aufzuführen.

Insgesamt betrug also die Zahl der Hydrocephalen 64, wovon 40 weiblich und 24 männlich waren.

Weitere Mißbildungen bei Spina bifida:

Zwerchfellücken:

3 weibl. links (1 bei Diprosopus);
1 männl. links; 2 männl. rechts (1 bei Diprosopus).

Herz:

3 Kammerseptumlücken (1 weibl.; 2 männl., davon 1 mit Transposition der großen Gefäße und Atresie der Pulmonalis);
3 Herzbeutelmangel (1 männl. rechts; 2 weibl. links);
1 männl. Transposition der großen Gefäße.

Spalten der Bauchwand:

weibl.: 1 Bauchwandbruch,
1 Bauchwandbruch mit Spaltbecken und Extrophia vesicae,
1 Bauch-Darm-Blasen-Genitalspalt,
1 Schizosoma abdom. med. mit Spaltbecken und Extrophia vesicae:

männl.: 1 Bauchwandbruch,
1 Bauch-Darm-Blasen-Genitalspalte,
1 Spaltbecken mit Extrophia vesicae,
1 Schizosoma abdom. med. mit Vorfall,
2 Schizosoma abdom. med. mit Spaltbecken und Extrophia vesicae,
1 Schizosoma abdom. med. mit Spaltbecken,
1 Schizosoma abdom. med. mit Bauch-Darm-Blasen-Genitalspalt,
1 amniogenes Schizosoma abdom. med.,
1 fraglich amniogenes Schizosoma abdom. lat.

Darm:

3 weibl.; 2 männl. Mesenterium liberum;
1 weibl. Mesenterium commune;
2 weibl. Atresia ani bei Monopus;
1 ? Atresia ani bei Monopus;
4 männl. Atresia ani bei Schizosoma abdominale;.
1 männl. Atresia ani bei Oesophagusatresie und Trachealfistel. Duodenalatresie;
1 weibl. Atresie des Oesophagus und Duodenum;
2 weibl. Anus vestibularis.

Nieren und Genitale:

4 Hufeisennieren (3 weibl.; 1 männl.);
1 männl. Kuchenniere links mit 2 Uretern;
1 weibl. Hydronephrose beiderseits;
1 weibl. Aplasie der linken Niere und Ureter bei Hyperplasie und Hydronephrose der rechten Niere und Uterus unicornis rechts;
1 weibl. Aplasie der linken Niere und des linken Ureter bei Aplasie der Vagina, der Uterushörner und beider Tuben;
1 weibl. Aplasie der linken Niere und Ureter, bei Uterus bicornis und mangelnder Scheidenausbildung;
1 weibl. Aplasie beider Nieren und Ureteren bei Aplasie des gesamten Genitale und Sympus;
1 männl. Aplasie der rechten Niere und Ureter bei Dystopie der linken Niere, Stenose der Urethra und Balkenblase;
1 männl. Aplasie der rechten Niere und Ureter bei Aplasie des rechten Hoden und Nebenhoden und fraglich amniogenem Schizosoma abdom. lat.;
1 männl. Aplasie der rechten Niere und Ureter bei Aplasie des rechten Hoden und Nebenhoden und amniogenem Schizosoma;
1 männl. Aplasie beider Nieren und Ureteren bei Aplasie des Penis und Hypoplasie der Blase;
1 weibl. Aplasie beider Nieren und Ureteren bei Aplasie des Genitals bei Sympus;

1 männl. Cystennieren beiderseits und Ureter fissus bei Hyperplasie der Blase, sowie Bauchwandbruch;
1 männl. solitäre Nierencyste rechts und Atresie des rechten Ureters bei Schizosoma, Spaltbecken und Extrophia vesicae;
1 weibl. Dystopie beider Nieren bei Uterus duplex, Pelvis inversa und Bauch-Darm-Blasen-Genitalspalt;
2 männl. Dystopien der Nieren.

Füße (pes varus, pes valgus usw.):

weibl.: 9 pes varus beiderseits, 2 pes varus rechts;
männl.: 7 pes varus beiderseits, 3 pes varus links, 1 pes varus rechts mit pes valgus links, 1 pes valgus links mit pes equino-varus rechts, 1 pes equino-varus mit pes calcaneus.

IV. Mißbildungen des Rumpfes.

A. Entwicklungsstörungen der Rippen.

In den Sektionsprotokollen fand ich in 17 Fällen Unregelmäßigkeiten der Brustkorbentwicklung verzeichnet. Da bei der gewöhnlichen Sektionsmethode dem Sekanten, der nicht gerade danach sucht, derartige Fehlbildungen leicht entgehen können, ist damit zu rechnen, daß die hier angegebene Zahl zu gering ist. Leider bestehen auch keine genauen Angaben über gleichzeitig vorhandene Unregelmäßigkeiten der Wirbelsäule im Sinne einer Segmentverschiebung oder Verwachsung von Wirbelkörpern. Wegen der Verschiedenheit der Entwicklungsstörungen des Brustkorbs ist es schwer, diese nach einem übersichtlichen Schema zusammen zu stellen. Ich werde sie deshalb nach den sonstigen Mißbildungen geordnet aufführen. Es ergibt sich dabei folgendes Bild:

1. Gabelung der 2. Rippe rechts;	ohne sonstige Mißbildungen.
2. Rechts nur 3 Rippen;	Acranius, Anencephalus, Rachischisis cerv.-dors.-lumb.
3. Aplasie der 3 oberen rechten Rippen;	Acranius, Anencephalus, Rachischisis cerv.-dors.-lumb., Talipomanus des rechten Armes bei Aplasie des rechten Radius und des rechten Daumens und Zeigefingers, Aplasie der rechten Niere, Oesophagusatresie mit Fistel zum rechten Bronchus.
4. Aplasie der Clavicula;	Hemicranie, Encephalocele occ., Mikrognathie.

5. Rechts nur 5 und links nur 8 Rippen vorhanden;	Hemicranie, Exencephalie, Rachischisis cerv.-dors.-lumb., Hufeisenniere mit Cysten, Aplasie der rechten Tube, rechte Lunge 2-lappig, linke Lunge nicht gelappt.
6. Gabelung der 4. Rippe, Verschmelzung der 5. und 6. Rippe und der entsprechenden Wirbelkörper;	Hydrocephalus.
7. Überzähliges Skelettstückchen an der rechten Thoraxinnenwand;	Hydrocephalus, Spina bifida lumb., Hydronephrose beiderseits.
8. Aplasie der 12. Rippe rechts;	Spina bifida lumb. occulta mit Meningocele, Aplasie der rechten Niere.
9. Verschmelzung der Rippen rechts, unregelmäßig schiefe Beckengestalt;	Spina bifida cerv., Meningocele dorsolumbalis, Aplasie der linken Niere und der Scheide.
10. Segmentanomalien der Brustwirbelsäule mit Verbildung der linken Brustkorbhälfte;	Spina bifida lumb., Hufeisenniere.
11. Beiderseits 14 Rippen vorhanden;	Sympus, Cystennieren beiderseits.
12. Ein paar überzählige Stummelrippen;	Sympus, Nieren nicht erwähnt.
13. Rechts 16 und links 15 Rippen vorhanden;	Sympus, Nieren ohne Befund.
14. Links 13 Rippen vorhanden;	Sympus, Nieren nicht erwähnt.
15. Rechts 15 zum Teil verschmolzene Rippen;	Sympus, Aplasie beider Nieren.
16. Rechts nur 10, zum Teil verschmolzene Rippen;	Sympus, Aplasie beider Nieren.
17. Ausgedehnte Verschmelzung der Rippen beiderseits;	Sympus, Aplasie beider Nieren.

Das relativ häufige Zusammentreffen von Rippenunregelmäßigkeiten mit Störungen der Nierenanlage bzw. -entwicklung ist zumindest auffallend, kommt doch in allein 6 von den hier angeführten 17 Fällen eine Aplasie einer oder beider Nieren und in 4 Fällen eine Nierenstörung in Form einer Hufeisenniere, Cystenniere oder Hydronephrose vor.

B. Brüche und Spalten der vorderen Bauchwand.

Bei der Zusammenstellung der nicht-amniogenen Brüche und Spalten der vorderen Bauchwand ergaben sich erhebliche Schwierigkeiten bei der Abgrenzung gegen die rein amniogen bedingten

Fälle. Leider ging aus den Sektionsprotokollen nicht immer eindeutig hervor, welcher Gruppe die einzelnen Mißbildungen einzureihen waren. Es war deshalb nötig, eine Anzahl vielleicht hier einzuordnender Spaltbildungen als „Grenzfälle" zu bezeichnen, und gesondert als Anhang bei den amniogenen Mißbildungen anzuführen.

Bei den sicher nicht amniogenen Brüchen und Spalten handelte es sich um:

1. 19 Nabelschnurbrüche; hiervon waren 14 weiblichen und 6 männlichen Geschlechts.

An wesentlichen, gleichzeitig vorhandenen Mißbildungen kamen vor:

in 5 Fällen (5 weibl.) eine Acranie, Anencephalie usw., davon 1 Fall bei Diprosopus;
in 3 Fällen (2 weibl.; 1 männl.) eine Encephalocele;
in 8 Fällen (7 weibl.; 1 männl.) eine Rachischisis bzw. Spina bifida, sämtlich bei Acranie usw. und Encephalocele;
in 5 Fällen (4 weibl.; 1 männl. eine Zwerchfellücke, davon 2 weibl. bei Acranie, 1 weibl. bei Encephalocele;
in 4 Fällen (4 weibl.) eine Doppelbildung, (1 Iliothoracopagus, 2 Thracopagen, 1 Diprosopus);
in 2 Fällen (1 weibl.; 1 männl.) ein Hepatomphalos.

2. 16 Bauchwandbrüche.

Hiervon waren:

weiblich 11 (9 Einzelmißbildungen, von denen 4 ein Hepatomphalos hatten und 2 Doppelbildungen, von denen eine ein Kephalothoracopagus und die andere ein Thoracopagus war);
männlich 5 (davon 3 mit Hepatomphalos).

Die außerdem noch vorhandenen Mißbildungen waren:

in 8 Fällen (7 weibl.; 1 männl.) eine Acranie und Anencephalie oder Hemicranie usw.;
in 1 Falle (1 weibl.) eine Arhinencephalie bei Kephalothoracopagus);
in 10 Fällen (8 weibl.; 2 männl.) eine Rachischisis bzw. eine Spina bifida, in 8 Fällen bei Acranie;
in 2 Fällen (2 weibl.) eine Zwerchfellücke, beide bei Acranie;
in 5 Fällen (3 weibl.; 2 männl.) eine Fußmißbildung z. B. pes varus, pes valgus usw.

3. 13 Schizosoma abdominale mediale.

Ich führe hier das mediale Schizosoma an — unbeschadet der Meinung, daß es infolge primärer dysamniotischer Umstände der supraumbilikalen Bauchwandbildung entsteht.

Hiervon waren 6 weiblichen, 6 männlichen und 1 unbekannten Geschlechts.

An gleichzeitig vorhandenen Mißbildungen wären zu nennen als die wesentlichsten:

in 11 Fällen (5 weibl.; 5 männl.; 1 Geschlecht ?) ein Spaltbecken mit Extrophia vesicae;
in 7 Fällen (3 weibl.; 4 männl.) eine ventrale Kloake bei gleichzeitigem Vorhandensein eines Spaltbeckens und einer Extrophia vesicae;
in 5 Fällen (2 weibl.; 3 männl.) eine Atresia ani, davon 4 bei Ausbildung einer ventralen Kloake;
in 9 Fällen (2 weibl.; 6 männl.; 1 Geschlecht ?) eine Spina bifida in dem Lumbo-Sacralbereich gelegen; (1 weibl. lumb. und 2 männl. lumbosacralis mit Meningocele oder Myelocele).

4. 17 Spaltbecken mit Extrophia vesicae.

Hiervon waren 8 weiblichen, 8 männlichen und 1 unbekannten Geschlechts.

In 2 Fällen (1 weibl.; 1 männl.) ohne weitere Mißbildungen;
in 11 Fällen (5 weibl.; 5 männl.; 1 Geschlecht ?) bei Schizosoma abdom. mediale;
in 1 Falle (1 weibl.) bei Bauchwandbruch;
in 11 Fällen (3 weibl.; 7 männl.; 1 Geschlecht ?) bei Spina bifida.

V. Mißbildungen der inneren Organe.

A. Zwerchfell.

Es gelangten 71 (weibl. 45; männl. 26) Fälle mit Zwerchfelllücken zur Beobachtung. Da 4 Doppelbildungen je 2 Lücken aufwiesen, wurden im ganzen 75 verschiedene Lücken gezählt. Diese verteilen sich wie folgt:

37 weibl. links,	21 männl. links,
7 weibl. rechts,	4 männl. rechts,
1 weibl. beiderseits,	1 männl. beiderseits,
1 weibl. praeoesophageal,	1 männl. im Centrum tendineum,
1 weibl. medial vorn.	1 männl. medial vorn.

In 8 Fällen (4 weibl. links; 4 männl. links) war die Zwerchfelllücke die einzige greifbare Mißbildung. Sonst trat sie auf:

in 24 Fällen (17 weibl.; 8 männl.) bei Acranie, Anencephalie;
in 6 Fällen (5 weibl.; 1 männl.) bei Encephalocele;
in 2 Fällen (2 weibl.) bei Arhinencephalie;
in 1 Falle (1 weibl.) bei Iniencephalie;
in 4 Fällen (3 weibl.; 1 männl.) bei Nabelschnurbruch);
in 3 Fällen (1 weibl.; 2 männl.) bei Schizosoma abdom.;
in 1 Falle (1 weibl.) bei Bauchwandbruch;
in 1 Falle (1 weibl.) bei Hepatomphalos;
in 6 Fällen (3 weibl.; 3 männl.) bei Spina bifida;
in 5 Fällen (2 weibl.; 3 männl.) bei Dicephalus;
in 3 Fällen (1 weibl.; 2 männl.) bei Diprosopus;
in 1 Falle (1 weibl.) bei Cephalothoracopagus;
in 1 Falle (1 männl.) bei Iliothoracopagus.

B. Oesophagusatresie und Oesophago-Trachealfistel.

Es wurden gefunden:

3 Oesophagusatresien ohne Fistel (2 weibl.; 1 männl.);
8 Oesophagusatresien mit Trachealfistel (3 weibl.; 5 männl.);
1 Oesophagusatresie mit rechter Bronchialfistel (1 weibl.);
1 weibl. Oesophago-Trachealfistel ohne Oesophagusatresie.

Bei der nun folgenden Aufzählung der hiermit kombinierten Mißbildungen werde ich die mehr oder weniger großen Unterschiede unberücksichtigt lassen und nur die oben erwähnten Arten als Gesamtgruppe betrachten.

In 2 Fällen ließen sich keine weiteren Mißbildungen finden. Weiter wurde festgestellt, daß die Oesophagusatresie bzw. die Oesophagealfistel in folgenden Koppelungen auftrat:

In 3 Fällen bei Sympus; 1mal bei einer sirenoiden Frucht, 1mal bei Nabelbruch; 1mal bei Acranie, Hemiencephalie und Rachischisis; 1mal bei Hydrocephalus und Rachischisis.

Am auffälligsten war aber die Koppelung mit Mißbildungen des Darmes und der Nieren; es fand sich:

7mal eine Atresie des Darmes, zumeist als Atresie ani;
2mal eine Aplasie des männl. Urogenitals bis auf die Hoden und Nebenhoden;
1mal eine Aplasie des weibl. Urogenitals;

2mal eine Aplasie nur einer Niere und ihres Ureters;
2mal eine Hydronephrose und 1mal eine Cystenniere;
2mal ein Uterus bicornis und 1mal ein Uterus unicornis mit Aplasie einer Tube (sämtlich bei gleichzeitigen Nierenmißbildungen);
35mal eine Nierenaplasie bei gleichzeitiger Talipomanusausbildung.

C. Lungen.

Es ist so gut wie sicher, daß die hier ermittelten Zahlen zu niedrig sind. Hauptsächlich dürften Hypoplasie und atypische Lappung häufiger vorkommen, als ich sie erwähnt gefunden habe. Leider wurden aber, wie ich schon einmal feststellen mußte, die Verkrümmungen der Wirbelsäule, die durch die Thoraxdeformierungen einen wesentlichen Einfluß auf die Entwicklung der Lungen haben dürften, bei der Beschreibung in den Sektionsprotokollen stark vernachlässigt. Bei der Zusammenstellung der aufgeführten Lungenveränderungen ergab sich folgendes Bild:

Linke Lunge:

8 weibl. nicht gelappt,
17 (7 weibl.; 10 männl.) 3-lappig,
4 (3 weibl.; 1 männl.) Hypoplasien,
2 (1 weibl.; 1 männl.) Aplasien,
1 männl. atypische Lappung.

Rechte Lunge:

2 weibl. nicht gelappt,
20 (12 weibl.; 8 männl.) 2-lappig,
3 männl. 4-lappig,
1 weibl. 5-lappig,
3 (2 weibl.; 1 männl.) Hypoplasien,
1 weibl. Nebenlunge.

Beide Lungen:

6 (4 weibl.; 2 männl.) Hypoplasien,
1 männl. Gliaknoten und Bronchiektasen.

Recht auffallend ist das Zusammentreffen von Lungenmißbildungen mit Zwerchfellücken. Es fand sich:

bei Zwerchfellücke links

2mal eine Aplasie der linken Lunge,
2mal eine Hypoplasie links und 3mal eine Hypoplasie beiderseits,
2mal Fehlen der Lungenlappung links,
2mal linke Lunge 3-lappig,
3mal rechte lunge 2-lappig ohne Entwicklungsstörungen der linken Lunge.

bei Zwerchfellücke rechts

1mal eine Hypoplasie der rechten Lunge,
1mal rechte Lunge 5-lappig,
1mal rechte Lunge 4-lappig und linke Lunge 3-lappig.

bei Zwerchfellücke medial vorn

1mal rechte Lunge 2-lappig.

D. Herz.

1. Ektopia cordis.

Es gelangten 3 Fälle von Ektopia zur Beobachtung, von denen ein weiblicher bei Nabelschnurbruch und vorn medial gelegener Zwerchfellücke, ein anderer weiblicher bei Sternalspalte vorkam, während bei dem 3., männlichen Fall die Art der Spaltbildung nicht erwähnt war.

2. Herzbeutellücke bzw. -mangel.

Fehlerhafte Herzbeutelbildung wurde bei Einzelmißbildungen 5mal links und 2mal beiderseits und bei Doppelbildungen 4mal links und 3mal rechts gefunden.

3. Foramen ovale.

Ein Foramen ovale oder richtiger ein Bestehenbleiben des Foramen ovale konnte nur dann als Mißbildung gewertet werden, wenn es von einem gewissen Lebensalter ab noch gefunden wurde. Deshalb habe ich nur die Fälle berücksichtigt, die älter als zwei Monate waren und bin da auf insgesamt 10 gestoßen.

4. Septumlücken bzw. -mangel.

Vorhof allein betroffen:

2 männl. Vorhofseptumlücken,
1 männl. Vorhofseptummangel = Cor trilocul. biventr.

Kammer allein betroffen:

10 weibl. Kammerseptumlücken,
1 weibl. Kammerseptummangel = Cor trilocul. biatr.,
10 männl. Kammerseptumlücken,
2 männl. Kammerseptummangel = Cor trilocul. biatr.

Vorhof und Kammer zusammen betroffen:

1 weibl. Vorhofs- und Kammerseptumlücken,
1 weibl. Vorhofs- und Kammerseptummangel = Cor biloculare,
2 männl. Vorhofs- und Kammerseptumlücken, davon
1 mit Vorhofsseptummangel = Cor trilocul. biventr.,
1 männl. Vorhofs- und Kammerseptummangel = Cor biloculare

Die Mißbildungen anderer Organe, mit denen die Septumlücken des Herzens bei den Einzelbildungen zusammen vorkamen, waren folgende:

3mal Sympus,
2mal Arhinencephalie,
2mal Encephalocele,
2mal Acranie, Anencephalie usw.,
7mal Rachischisis, meist bei Acranie usw., oder Encephalocele,
5mal Zwerchfellücke,
6mal Aplasie einer oder beider Nieren.

Bei den Doppelbildungen fanden sich nur in 2 Fällen Lücken des Herzseptums und zwar in einem Falle männlichen Geschlechts eine Vorhofs- und Kammerseptumlücke und in einem Falle weiblichen Geschlechts eine Vorhofslücke.

5. Transpositen der großen Gefäße.

Bei den Einzelmißbildungen wurden in 9 Fällen (2 weibl.; 7 männl.) und bei den Doppelbildungen in 2 Fällen (1 weibl.; 1 männl.) eine Transposition der großen Gefäße und meist auch eine gleichzeitig vorhandene Septumlücke oder -mangel gefunden. Zur Mißbildung anderer Organe ließen sich keine charakteristischen Beziehungen feststellen, zumal in allein 5 Fällen die Transposition die einzige wesentliche Mißbildung außer den Septumlücken war.

6. Angeborene Herzklappenfehler.

a) Aorta.

1mal - männl. - Aplasie der Aortenklappen — Hypoplasie des linken Ventrikels;
1mal - weibl. - Aorta nur 2 Klappen;

1mal - weibl. - Aorta nur 2 miteinander verwachsene Klappen;
1mal - weibl. - Aortenstenose bei nur 2 Klappen — Kammerseptumlücke:
1mal - männl. - Aortenstenose — Cor triloculare biatriat., Transposition der großen Gefäße;
1mal - weibl. - Atresie des Aortenostiums — Atresie der Mitralklappe, Cor triloculare biatriat.;
1mal - männl. - Atresie des Aortenostiums — Hypoplasie des linken Herzen, Hyperplasie des rechten Herzen;
1mal - männl. - Atresie der Aortenwurzel, Stenose des Arcus aortae = Cor biloculare biatriat.;
1mal - männl. - Septenbildung in der Ausflußbahn der Aorta unterhalb der Klappen.

b) Pulmonalis.

1mal - weibl. - Ostium pulmonale 4 Taschenklappen;
1mal - weibl. - Stenose des Ostium pulm. — Stenose der 2-zipfligen Tricuspidalis, Hypertrophie rechts;
1mal - weibl. - Stenose des Ostium pulm. — Vorhofs- und Kammerseptumlücke;
1mal - weibl. - Atresie des Ostium pulm. — Kammerseptumlücke, weit offenes Foramen ovale, enger Ductus Botalli, Dilatation und Hypertrophie des rechten Herzens;
1mal - weibl. - Atresie des Ostium pulm. — Vorhofs- und Kammerseptumlücke.

c) Mitralis.

1mal - männl. - congenitale Mitralinsuffizienz;
1mal - weibl. - Atresie der Mitralis — Atresie des Aortenostiums, Cor triloculare biatriat.

d) Tricuspidalis.

1mal - weibl. - Atresie der Tricuspidalis — Vorhofs- und Kammerseptumlücke, Ektopia cordis;
1mal - weibl. - Stenose der 2-zipfligen Tricuspidalis — Stenose des Ostium pulm., Hypertrophie rechts;
1mal - männl. - Stenos der Tricuspidalis — weit offenes Foramen ovale, Dilatation des rechten Vorhofs, Hypertrophie beider Kammern.

e) Anzahl der Herzen bei den Doppelbildungen.

Cephalothoracopagen:

1mal 2 normale Herzen, verschmolzen aus je einer Hälfte eines Individualanteils;
1mal 1 gemeinsames Doppelherz, 1 Herzbeutel, 2 Aorten.

Thoracopagen:

1mal 2 normale Herzen in je einem Herzbeutel;
4mal 1 gemeinsames Herz im gemeinsamen Herzbeutel;
1mal 1 Doppelherz mit 2 Vorhöfen und 2 Kammern im gemeinsamen Herzbeutel;
2mal 1 Doppelherz mit 1 Vorhof und 3 Kammern.

Iliothoracopagen:

1mal 2 normale Herzen in je einem Herzbeutel;
2mal 2 Herzen im gemeinsamen Herzbeutel;
1mal 1 gemeinsames Herz im gemeinsamen Herzbeutel.

Dicephalen:

2mal 2 normale Herzen in je einem Herzbeutel;
2mal ein gemeinsames Herz im gemeinsamen Herzbeutel.

E. Leber.

Die wichtigsten Lebermißbildungen dürften wohl in Cystenbildungen bestehen, die in den meisten Fällen mit cystischer Verbildung anderer Organe kombiniert sind. Es wurden gezählt:

10 Cystenlebern (6 weibl.; 4 männl.); davon waren:

6 Cystenlebern mit Cystennieren beiderseits (3 weibl.; 3 männl.);
2 weibl. Cystenlebern mit Cystennieren bds. und Cystenpankreas;
2 Cystenlebern ohne sonstige Cystenorgane (1 weibl.; 1 männl.).

12 solitäre Lebercysten (5 weibl.; 7 männl.); davon waren:

2 männl. sol. Lebercysten mit Cystennieren beiderseits;
5 männl. sol. Lebercysten mit sol. Nierencysten;
3 weibl. sol. Lebercysten mit sol. Nierencysten;
2 weibl. sol. Lebercysten ohne sonstige Cysten.

Außerdem wurden noch 3 weibliche acessorische Lebern gefunden.

F. Accessorische Organe.

a) Nebenmilz.

In 144 Fällen wurde eine Nebenmilz beobachtet und zwar in 70 Fällen bei Leichen weiblichen und in 74 Fällen bei Leichen männlichen Geschlechts.

b) **Nebenpankreas**, insgesamt 5 (2 weibl.; 3 männl.).

c) **Nebenleber**, 3 weibl.

d) **Nebenlunge**, 1 weibl.

G. Magen-Darmkanal und Mesenterium.

Im wesentlichen sind die hier abzuhandelnden Mißbildungen angeborene Stenosen oder Atresien, das Megacolon, das Meckelsche Divertikel und die verschiedenen Unregelmäßigkeiten des Mesenterium.

1. Stenosen und Atresien.

Atresia ani: 29 (10 weibl.; 18 männl.; 1 Geschlecht unbekannt)
Atresia ani et recti: 6 (2 weibl.; 4 männl.)
Atresia recti: 2 männl.,
Atresia coli: 1 männl. an der Flexura coli sinistra.
1 weibl. Colon ascendens,
Atresia ilei: 1 männl.,
Jejunalstenose: 1 weibl.,
Atresia duodeni: 5 (1 weibl.; 4 männl.)
Duodenalstenose: 2 (1 weibl.; 1 männl.).

Das Vorkommen mehrerer Atresien des Verdauungskanals gleichzeitig zeigt folgende Aufstellung:

1 männl. Atresia ani	mit Oesophagusatresie
1 männl. Atresia recti	mit Duodenal- und Oesophagusatresie
1 männl. Atresia ani et recti	mit Duodenal- und Oesophagusatresie
1 männl. Atresia ani et recti	mit Oesophagusatresie
1 männl. Atresia ani et recti	mit Oesophagusatresie
1 weibl. Atresia duodeni	mit Oesophagusatresie
1 weibl. Atresia ani et coli	mit Oesophagusatresie

Während die Atresien und Stenosen der höheren Darmabschnitte nur mit wenig charakteristischen Mißbildungen — meist sogar als einzige — vorkamen ließen sich bei der Atresia ani usw. mehr wichtige Beziehungen zu Fehlbildungen anderer Organe und Organsysteme feststellen. Atresien und Enddarmen wurden gefunden:

in 17 Fällen bei Sympus (weibl.: 5 Atresia ani, 2 Atresia ani et recti; männl.: 7 Atresia ani, 2 Atresia recti; Geschlecht unbekannt: 1 Atresia ani);

in 2 Fällen bei einer sirenoiden Mißbildung (männl.: 1 Atresia ani, 1 Atresia ani et recti);

in 3 Fällen bei Hydrocephalus (männl.: 2 Atresia ani, 1 Atresia recti);

in 2 Fällen bei Acranie, Hemicranie (männl.: 1 Atresia ani; weibl.: 1 Atresia ani);

in 12 Fällen bei Rachischisis oder Spina bifida (weibl.: 3 Atresia ani; männl.: 5 Atresia ani, 1 Atresia coli; Geschlecht anbekannt: 2 Atresia ani);

in 1 Falle bei Thoracopagus (1 weibl. Atresia ani);

in 1 Falle bei Bauchwandbruch (1 männl. Atresia ani);

in 1 Falle bei Nabelschnurbruch (1 männl. Atresia ani et recti);

in 6 Fällen bei Schizosoma abdom. mediale (weibl.: 2 Atresia ani bei Schiz. abd. med. mit Spaltbecken, Extrophia vesicae und ventraler Kloake; männl.: 3 Atresia ani bei Schiz. abd. med. mit Spaltbecken, Extrophia vesicae und 2mal ventraler Kloake, 1 Atresia coli bei Schiz abd. med. mit Spaltbecken und Extrophia vesicae);

in 3 Fällen bei Zwerchfellücke (weibl.: 1 Atresia ani; männl.: 2 Atresia ani);

in 15 Fällen bei Nierenaplasien:

weibl.: 7 Aplasien beider Nieren und Ureteren, sämtlich bei Sympus. Davon zeigten 6 auch eine Aplasie der Harnblase und der Urethra. Hierbei in 5 Fällen eine Aplasie des Genitale, Ovarien jedoch vorhanden; in 1 Falle eine Aplasie des Genitale, Ovarien nicht erwähnt. In dem 7. Falle ein Uterus bicornis und Verwachsung von Vagina, Blase und Rectum zu einem knotigen Gebilde.

männl.: 7 Aplasien beider Nieren und Ureteren. Davon zeigten 6 bei Sympus vorkommende Fälle auch eine Aplasie der Harnblase, während der 7. Fall, der mit einer sirenoiden Mißbildung kombiniert war, nur eine Hypoplasie der Harnblase und eine Aplasie der Penis und der Urethra aufwies.
Von den erstgenannten 6 Fällen hatten 2 eine Aplasie der Urethra und Genitale; Hoden und Nebenhoden jedoch angelegt. In den 4 restlichen Fällen war die Urethra nicht erwähnt. An Genitalfehlbildungen fand sich hier in einem Falle eine Hypoplasie des äußeren Genitals und Bauchhoden; in einem Falle nur 1 Bauchhoden rechts; in 2 Fällen war das Genitale nicht erwähnt.
1 Aplasie der rechten Niere und Ureter mit Fistula recto — urethralis.

in 2 Fällen bei Cystennieren. In beiden Fällen männl. Geschlechts handelte es sich um einen Sympus, von denen einer noch eine Aplasie des äußeren Genitals aufwies;

in 1 Falle bei einer Hufeisenniere (1 männl.) mit Atresie der Urethra;

in 1 Falle bei einer Hydronephrose (1 männl.) mit Atresie der Urethra.

Fälle mit Genitalmißbildungen ohne gleichzeitige Nierenstörungen:

weibl.: 1mal Vagina und Uterus duplex,
1mal Uterus duplex;

männl.: 2mal Hypoplasie des äußeren Genitals bei einer sirenoiden Frucht,
1mal Bauchhoden,
1mal Aplasie des Scrotums und Dystopie des Penis,
1mal Atresie des Urethra.

2. Anus vestibularis.

Es wurden 2 weibliche Fälle mit Anus vestibularis beobachtet, bei denen sich noch folgende schwere Mißbildungen fanden:

In beiden Fällen eine Spina bifida und eine Aplasie der linken Niere sowie des linken Ureters. Die Genitalstörungen bestanden in einem Falle in einer Atresia vaginae und Uterus bicornis, im anderen in einer Atresia vaginae, einer Aplasie der Uterushörner und einer Atresie der Urethra.

3. Megacolon congenitum.

Es wurden nur 2 Fälle mit Megacolon congenitum beobachtet. In beiden Fällen (1 weibl. und 1 männl.) war dies die einzige feststellbare Mißbildung.

4. Meckelsches Divertikel.

In 16 Fällen (3 weibl.; 13 männl.) wurde eine Darmausstülpung im Bereich des Ileum in der Art eines Fingerlings als Rest des Ductus omphalo-entericus beschrieben, während in 1 Falle eine Fistula omphaloenterica completa gefunden wurde.

5. Unregelmäßigkeiten des Mesenteriums.

Es wurden beschrieben:

20 Fälle (15 weibl.; 5 männl.) von Mesenterium commune ileocolicum.
15 Fälle (10 weibl.; 5 männl.) von Mesenterium commune liberum.
34 Fälle (23 weibl.; 11 männl.) von Mesenterium liberum.

6. Dystopien der Därme.

Auf eine Zahlenangabe der Darmverlagerungen muß ich verzichten, da hierüber nur recht ungenaue Angaben vorliegen. Es ist allerdings wohl bei jeder Art von Spalten und Brüchen der Bauchwand mit einer mehr oder weniger hochgradigen Verlagerung der Baucheingeweide in den Bruchsack oder aus der Bauchhöhle zu rechnen.

H. Nieren.

a) Nierendystopie.

In 21 Fällen (8 weibl.; 13 männl.) handelte es sich hier um eine Verlagerung einer oder beider Nieren in das Becken. Dabei waren rechte und linke Niere wie folgt betroffen:

Weiblich:	Männlich:
4 links, 1 rechts und 3 beiderseits	6 links, 4 rechts und 3 beiderseits.

In nur 2 Fällen war eine Nierendystopie im Sinne eines Nierenhochstandes erwähnt.

b) Nieren-Hyperplasie.

Es wurden gezählt:

4 weibl. (2 beiderseits, 1 links, 1 rechts),
2 männl. (2 beiderseits).

c) Nieren-Hypoplasie.

6 weibl. (1 beiderseits, 3 rechts, 2 links),
12 männl. (4 beiderseits, 3 rechts, 5 links),
in 5 Fällen bei Acranie, Anencephalie,
in 3 Fällen bei Hydronephrose,
in 2 Fällen bei Cystennieren,
in 5 Fällen als einzige Unregelmäßigkeit.

d) Nierendysmorphie.

7 weibl. beiderseits bei Acranie,
1 weibl. rechts bei Acranie.

1 männl. beiderseits bei Acranie,

Hier wurden nur die Nierendysmorphien aufgeführt, die nicht näher als z. B. Hufeisenniere oder Kuchenniere bezeichnet worden waren.

e) Hufeisenniere.

Insgesamt gelangten 27 Fälle mit Hufeisennieren zur Beobachtung, von denen 19 weiblichen und 8 männlichen Geschlechts waren. Die Hufeisenniere trat auf:

in 8 Fällen als einzige Mißbildung (4 weibl.; 4 männl.);
in 7 Fällen bei Acranie, Anencephalie und Rachischisis (6 weibl.; 1 männl.);
in 1 Falle bei Encephalocele (1 weibl.);
in 4 Fällen bei Spina bifida (3 weibl.; 1 männl.);
in 1 Falle bei Iliothoracopagus (1 weibl.);
in 6 Fällen bei anderen Mißbildungen des Urogenitalapparates: (1 weibl. Uretere duplex, 1 weibl. Nierendystopie, 1 weibl. Uterus arcuatus, 1 weibl. Uterus unicornis links mit Aplasie der rechten Tube; 1 männl. Atresie des rechten Ureters, 1 männl. Anal- und Urethralatresie).

f) Kuchenniere.

Es traten 5 (2 weibl.; 3 männl.) Kuchennieren auf und zwar:

2 weibl. — Sitz nicht erwähnt — bei Acranie und Anencephalie;
1 männl. rechts bei Acranie und Anencephalie;
1 männl. links bei Nabelschnurbruch und Ureterstenose;
1 männl. links bei Rachischisis cerv.-dors.-lumb.-sacralis und Ureter duplex links, davon einer atresiert.

g) Langniere mit doppeltem Nierenbecken und Ureter.

Es traten 8 (5 weibl.; 3 männl.) Langnieren auf und zwar:

3 weibl. rechts,
1 weibl. links,
1 weibl. beiderseits,
1 männl. rechts,
1 männl. beiderseits,
1 männl. (Sitz nicht erwähnt).

h) Mark- und Rindenfibrome.

Markfibrome: 9 weibl. (4 links, 4 rechts, 1 beiderseits),
Markfibrome: 6 männl. (5 rechts, 1 beiderseits);
Rindenfibrome: 1 weibl. rechts,
Rindenfibrome: 1 männl. links.

Bei den Markfibromen waren in 4 Fällen eine solitäre Nierencyste und einmal eine Hydronephrose vorhanden.

i) Hydronephrose.

Diese vielfach durch andere Mißbildungen der Niere oder der ableitenden Harnwege hervorgerufene Nierenfehlbildung wurde 25mal beobachtet.

weibl. 12 (6 links, 1 rechts, 5 beiderseits),
männl. 13 (3 links, 4 rechts, 6 beiderseits).

Mit anderen schweren Mißbildungen war die Hydronephrose gekoppelt wie folgt:

in 5 Fällen bei Acranie und Anencephalie (2 weibl. beiderseits und 3 weibl. links);
in 2 Fällen bei Hydrocephalus und Spina bifida (1 weibl. rechts und 1 weibl. links).

Die gleichzeitig vorhandenen Mißbildungen der Niere und der ableitenden Harnwege waren folgende:

Weiblich:

1mal Hydronephrose beiderseits mit Nierencysten beiderseits;
1mal Hydronephrose beiderseits mit Hydrureter beiderseits;
1mal Hydronephrose beiderseits mit Markfibrom rechts;
2mal Hydronephrose beiderseits ohne Nieren- und Uretermißbildungen;
2mal Hydronephrose links bei Stenose des linken Ureters;
2mal Hydronephrose links bei Hydrureter links;
1mal Hydronephrose links mit Atresie des linken Ureters;
1mal Hydronephrose links bei hypoplastischer Cystenniere links;
1mal Hydronephrose rechts bei Hydrureter rechts, Aplasie linker Niere.

Männlich:

1mal Hydronephrose beiderseits mit Atresie der Urethra;
1mal Hydronephrose beiderseits mit Hydrureter beiderseits;
1mal Hydronephrose beiderseits mit Hydrureter beiderseits;
1mal Hydronephrose beiders. mit Hydrureter beiders., Blasendilatation;
1mal Hydronephrose beiderseits mit Stenose beider Ureteren;
1mal Hydronephrose beiderseits mit Stenose und Hydrureter beiderseits;
1mal Hydronephrose bds. mit Atresie beider Ureteren, Ureter fissus links;
2mal Hydronephrose links mit Stenose des linken Ureters;
1mal Hydronephrose links mit Hypoplasie und Dystopie der linken Niere;
2mal Hydronephrose rechts mit Atresie des rechten Ureters;
2mal Hydronephrose rechts mit Stenose des rechten Ureters.

j) Cystennieren.

Bei der Mehrzahl der in den Sektionsberichten als Cystennieren diagnostizierten Nierenveränderungen war die Entschei-

dung, ob es sich wirklich um angeborene Nierenmißbildungen oder um im extrauterinen Leben erworbene Veränderungen handelte, nicht immer leicht. Als Mißbildung aufgefaßt und in meinen Zusammenstellungen berücksichtigt habe ich nun alle Cystennieren bei Neugeborenen, Totgeborenen und Frühgeborenen — besonders dann, wenn sich noch andere Mißbildungen nachweisen ließen — und bei Kindern und Erwachsenen, wenn keine Anhaltspunkte dafür vorhanden waren, daß die Cysten durch entzündliche oder degenerative Prozesse, z. B. Arteriosklerose, entstanden waren.

So ergaben sich denn nun folgende Zahlen für die Häufigkeit der Cystennieren:

15 weibl. (1 links, 5 rechts, 9 beiderseits),
21 männl. (3 links, 18 beiderseits).

Die Häufigkeit und Art des gemeinsamen Auftretens der Cystennieren mit anderen Mißbildungen zeigt folgende Aufstellung:

Als einzige Mißbildung in 8 Fällen (weibl.: 2 beiderseits; männl.: 2 links, 4 beiderseits);
bei Acranie und Anencephalie in 2 Fällen (1 weibl. links; 1 männl. links);
bei Iniencephalie in 1 Falle (1 weibl. beiderseits);
bei Sympus in 2 Fällen (2 männl. beiderseits);
bei Encephalocele (5 occipitalis, 1 parietalis) in 6 Fällen (weibl.: 4 beiderseits, 1 rechts; männl.: 1 beiderseits).
Bei 1 weibl. beiderseits fand sich außerdem eine Cystenleber und bei 2 weibl. beiderseits eine Cystenleber und ein Cystenpankreas, so daß es sich in diesen Fällen wohl um eine Dysencephalia splanchnocystica (G g. B. G r u b e r) handelt.

Nieren-Ureter- und Genitalmißbildungen traten als einzige weitere oder als untergeordnete Fehlbildung bei den oben erwähnten Fällen auf.

1mal weibl.	links	Hydronephrose und Hypoplasie links;
1mal weibl.	rechts	Hermaphroditismus, äußeres Genitale weibl., Ovarium links und Hoden rechts vorhanden, Aplasie der linken Niere und Ureter;
1mal weibl.	rechts	Uterus bicornis;
1mal weibl.	rechts	Obliteration des rechten Ureters und Hypertrophie der linken Niere;
1mal weibl.	beiders.	Pseudohermaphroditismus, Vaginalatresie;
1mal weibl.	beiders.	Uterus arcuatus;

1mal männl. beiders. völliger Parenchymschwund der linken Niere, Stenose des linken Ureters, Hydronephrose der rechten Niere, Obliteration des rechten Ureters;
1mal männl. beiders. Stenose beider Ureteren und der Urethra;
1mal männl. beiders. Atresie des linken Ureters und der Urethra;
1mal männl. beiders. Atresie beider Ureteren und Aplasie der Blase;
1mal männl. beiders. Ureter fissus beiderseits;
1mal männl. beiders. Ureter fissus rechts;
1mal männl. beiders. Dystopie beider Nieren;
1mal männl. beiders. Hypoplasie der linken Niere;
1mal männl. beiders. Atresie der Urethra, Genitaldysmorphie;
1mal männl. beiders. Aplasie des äußeren Genitals.

Cysten in anderen Organen als einzige oder untergeordnete weitere Fehlbildung bei Cystennieren fanden sich in folgender Häufigkeit:

3mal weibl. beiders. Cystenleber;
2mal weibl. beiders. Cystenleber und Cystenpankreas;
2mal männl. beiders. Cystenleber;
2mal männl. beiders. solitäre Lebercysten;
1mal männl. beiders. cystischer Hohlraum im Bereich der Pons;
1mal männl. beiders. Cystenleber — Milz — Pankreas, Nebenhodencyste, cystische Umwandlung beider Samenblasen.

k) Solitäre Nierencysten.

Für die Zusammenstellung der solitären Nierencysten gilt das Gleiche, was ich am Anfang des Abschnittes über die Cystennieren gesagt habe.

Das Ergebnis dieser Zusammenstellung ist folgendes:

Insgesamt 38 solitäre Nierencysten, davon:

weibl. 10 (2 links, 3 rechts, 5 beiderseits),
männl. 28 (11 links, 11 rechts, 6 beiderseits).

Ausgesprochen schwere Mißbildungen wurden im Zusammenhang mit den solitären Nierencysten kaum gefunden. Ihre Verbindung mit anderen Fehlbildungen zeigt diese Übersicht:

12mal ohne weitere Mißbildungen (weibl.: 1 rechts; männl.: 4 rechts, 5 links, 2 beiderseits);

mit anderen Nieren- und Uretermißbildungen:

1mal bei Hydronephrose beiderseits (1 weibl. beiderseits);
1mal bei Extrophia vesicae mit Spaltbecken, Atresie des rechten Ureters (1 männl. rechts);

4mal bei Markfibrom in derselben Niere (weibl.: 1 beiderseits; männl.: 2 rechts, 1 links);
8mal bei Erhaltensein der fetalen Nierenlappung (weibl.: 2 rechts, 1 beiderseits; männl.: 2 rechts, 1 beiderseits).
(Es handelte sich selbstverständlich nur um Erwachsene.)

mit Cysten in anderen Organen:

3mal weibl. sol. Cysten beiderseits — solitäre Lebercysten;
1mal weibl. sol. Cyste links — solitäre Lebercyste;
1mal weibl. sol. Cyste beiderseits — cytisches Gliom der linken Kleinhirnhemisphäre, Cysten im Bereich des 3. Ventrikels;
2mal männl. sol. Cysten beiderseits — solitäre Lebercysten;
1mal männl. sol. Cyste links — solitäre Lebercyste;
2mal männl. sol. Cyste rechts — solitäre Lebercysten;
1mal männl. sol. Cyste beiderseits — Cystenpankreas und Kleinhirncyste mit Angiomknoten;
1mal männl. sol. Cyste rechts — Cystenpankreas und cystisches Gliom mit Angiomknoten des Kleinhirns.

1) Aplasie der Nieren.

Die Aplasie einer oder beider Nieren als eine der häufigsten und zugleich schwersten Nierenfehlbildungen kam in insgesamt 35 Fällen zur Beobachtung. Die Verteilung auf die beiden Geschlechter und die beiden Nieren war folgende:

Weibl. 17 (8 links, 2 rechts, 7 beiderseits),
Männl. 18 (2 links, 6 rechts, 10 beiderseits).

Die gleichzeitige Aplasie der ableitenden Harnwege zeigt die folgende Übersicht:

Weiblich: Von den 8 Aplasien der linken Niere fand sich bei 5 auch eine Aplasie des linken Ureters; bei den restlichen 3 Fällen waren die Ureteren nicht erwähnt.
Die beiden Aplasien der rechten Niere wiesen auch beide eine Aplasie des rechten Ureters auf.
Von den 7 Fällen mit Aplasie beider Nieren hatten 6 eine Aplasie beider Ureteren sowie der Harnblase und der Urethra, während in einem Falle nur die beiden Ureteren fehlten.

Männlich: Bei den beiden Aplasien der linken Niere fand sich auch gleichzeitig eine Aplasie des linken Ureters.
Von den 6 Aplasien der rechten Niere wiesen 5 eine Aplasie des rechten Ureters auf. In einem Falle war der rechte Ureter nicht erwähnt.
Von den 10 Fällen mit Aplasie beider Nieren, bei denen sämtlich die beiden Ureteren fehlten, hatten 8 außerdem eine Aplasie der Harn-

blase, einer nur eine Harnblasenhypoplasie. In einem Falle war die Harnblase nicht erwähnt. Von den 8 Fällen mit Harnblasenaplasie zeigten noch 4 eine Aplasie der Urethra, während diese in den anderen 6 Fällen nicht erwähnt waren.

Das Verhalten der entwickelten Niere und Harnwege zeigt die folgende Übersicht:

1 männl. Aplasie rechts mit kompensatorischer Hypertrophie links;
1 männl. Aplasie rechts mit geschlossener Fistula rectourethralis;
1 männl. Aplasie rechts mit Dystopie der linken Niere, cystischer Erweiterung des linken Nierenbeckens, Stenose der Urethra und Balkenblase;
1 weibl. Aplasie links mit hypoplastischer Cystenniere rechts;
1 weibl. Aplasie links mit kompensatorischer Hypertrophie rechts;
1 weibl. Aplasie links mit kompensatorischer Hypertrophie, Hydronephrose und Hydrureter rechts;
1 weibl. Aplasie links mit Atresie der Urethra;
1 männl. Aplasie links mit pelviner Dystopie der rechten Niere;
1 männl. Aplasie links mit Blasendivertikel am linken Ostium.

An schweren Mißbildungen, die mit der Aplasie der Nieren zusammen vorkommen, wären zu nennen:

In 15 Fällen (7 weibl.; 8 männl.) ein Sympus. In sämtlichen 15 Fällen handelt es sich um eine Aplasie beider Nieren und beider Ureteren. Meistens findet sich dazu eine Aplasie der Harnblase und eine Aplasie oder schwere Mißbildung des Genitales, die weiter unten in einem besonderen Abschnitt aufgeführt werden.

In 2 Fällen männlichen Geschlechts eine sirenoide Mißbildung. Hier handelte es sich in einem Falle um eine Aplasie nur der rechten Niere und des rechten Ureters.

In 2 Fällen weiblichen Geschlechts eine Encepholocele (beide Aplasien waren links).

In 3 Fällen ein Hydrocephalus (2 weibl. links; 1 männl. beiderseits).

In 12 Fällen (8 weibl.; 4 männl.) eine Spaltung der Wirbelsäule, teils als wichtigste weitere, teils als untergeordnete Mißbildung. Dabei handelte es sich bei 5 weiblichen um eine Aplasie links, in einem weibl. Falle um eine Aplasie der rechten, in zwei Fällen um eine Aplasie beider Nieren. Bei den 4 männlichen Fällen bestand 3mal eine Aplasie rechts und eine beiderseits.

In 16 Fällen (7 weibl.; 9 männl.) eine Atresia ani; davon war in 2 männl. und in 1 weibl. Falle eine Atresia ani et recti und in 1 weibl. Falle Atresia ani et recti. Als wesentliche übergeordnete Mißbildung kommt hier in 4 weibl. und 6 männl. Fällen ein Sympus und in 2 männl. Fällen eine sirenoide Bildung in Frage.

In 6 Fällen (3 weibl.; 3 männl.) eine Oesophagusatresie, bei der nur in 1 weibl. und 2 männl. Fällen eine Fistelbildung erwähnt war.

An weiteren Extremitätenmißbildungen außer Sympus kamen bei der Nierenaplasie noch vor:

1 weibl. Talipomanus rechts, Aplasie des rechten Radius, Daumens und Zeigefingers — bei Hemicranie;
1 weibl. Talipomanus links, Aplasie des linken Zeigefingers;
1 weibl. Talipomanus beiderseits, Radius- und Daumenaplasie und Syndactylien der rechten Hand (bei einem Hydrocephalus);
1 männl. Talipomanus rechts bei einem Sympus;
1 männl. stummelförmiger linker Arm mit 3 Fingern;
1 männl. Hyperplasie des rechten Beines.

Auffällig war immerhin, daß in 3 Fällen von Talipomanus bei Nierenaplasie auch gleichzeitig eine Oesophagusatresie bestand. Eine Fistelbildung zur Trachea oder zu einem Bronchus wurde nur in zweien der Fälle erwähnt.

Am eindruckvollsten sind sicher die mit der Nierenaplasie einhergehenden Mißbildungen im Bereich des Genitale.

Weibliches Genitale bei Nierenaplasie:

Aplasie rechts	Uterus unicornis links, Aplasie der rechten Tube;
Aplasie rechts	Uterus bicornis;
Aplasie links	Hermaphroditismus, äußeres Genitale weibl., Ovarium lks. und Hoden rechts vorhanden;
Aplasie links	Uterus bicornis mit rudimentärem linken Horn, Aplasie der linken Tube und des linken Ovars, Dermoidcyste im linken Ligamentum latum;
Aplasie links	Uterus unicornis rechts;
Aplasie links	Uterus bicornis, Atresia vaginae und Anus vestibularis;
Aplasie links	Atresia vaginae, Aplasie der Uterushörner, Ovarien beiderseits vorhanden;
Aplasie beiders.	Uteris bicornis, Verwachsungen von Vagina, Blase und Rektum zu einem knotigen Gebilde — Sympus;
Aplasie beiders.	Aplasie des Genitale, Ovar vorhanden — Sympus;
Aplasie beiders.	Aplasie des Genitale, Ovar vorhanden — Sympus;
Aplasie beiders.	Aplasie des Genitale, Ovar vorhanden — Sympus;
Aplasie beiders.	Aplasie des Genitale, Ovar vorhanden — Sympus;
Aplasie beiders.	Aplasie des Genitale, Ovar vorhanden — Sympus;
Aplasie beiders.	Aplasie des Genitale, Ovar nicht erwähnt — Sympus.

Männliches Genitale bei Nierenaplasie:

Aplasie links	Aplasie des linken Vas deferens, der linken Samenblase und des linken Nebenhodenschwanzes;
Aplasie rechts	Aplasie des rechten Hodens und Nebenhodens;
Aplasie rechts	Aplasie des rechten Hodens und Nebenhodens;

Aplasie beiders.	Bauchhoden rechts.
Aplasie beiders.	Hypoplasie des äußeren Genitals, Bauchhoden — Sympus bipus;
Aplasie beiders.	Aplasie des Penis, Hypoplasie der Harnblase — Sirenoide Mißbildung.
Aplasie beiders.	Aplasie des Scrotum beider Hoden, Dysmorphie und Hypoplasie des Penis — Sirenoide Bildung.
Aplasie beiders.	Aplasie des äußeren Genitals, Hoden und Nebenhoden beiderseits vorhanden — Sympus;
Aplasie beiders.	Aplasie des äußeren Genitals, Hoden und Nebenhoden beiderseits vorhanden — Sympus;
Aplasie beiders.	Aplasie des gesamten Genitals — Sympus apus.
Aplasie beiders.	Aplasie des gesamten Genitals — Sympus apus.

m) Ureter duplex und Ureter fissus.

Da die mit diesen Verdoppelungen des Ureters kombinierten sonstigen Mißbildungen recht wenig charakteristisch sind, kann ich mich mit der Zahlenangabe allein begnügen, die bestimmt nicht das tatsächliche Vorkommen erreicht.

3 Ureter duplex	2 weibl. (1 beiderseits, 1 links) und 1 männl. rechts.
12 Ureter fissus	3 weibl. (1 beiderseits, 2 rechts).
	8 männl. (3 beiderseits, 2 rechts, 3 links).

n) Ureterstenose und -atresie.

Ureterstenose: 2 weibl. links, 12 männl. (3 beiderseits, 4 rechts, 5 links).

Wesentlich ist in diesem Zusammenhange nur die Rückwirkung der Stenose auf die entsprechende Niere.

2 weibl. Stenosen links	2mal Hydronephrose der linken Niere.
3 männl. Stenosen beiders.	2mal Hydronephrose beiderseits, 1mal eine Cystenniere beiderseits.
4 männl. Stenosen rechts	2mal Hydronephrose rechts, 2mal ohne weitere Mißbildungen.
5 männl. Stenosen links	3mal Hydronephrose links, 1mal eine Kuchenniere links, 1mal ohne weitere Mißbildungen.

Ureteratresie: 3 weibl. (2 rechts, 1 links) und 8 männl. (2 beiderseits, 4 rechts, 2 links).

Auch hier genügt es, die gleichzeitig vorhandenen Nierenmißbildungen allein zu erwähnen.

2 weibl. Anencephalen rechts	1 mal Cystenniere rechts, 1 mal Hypoplasie der rechten Niere;
1 weibl. Anencephalus links	1 mal Hydronephrose links;
1 männl. Anencephalus beiderseits	1 mal Hydronephrose beiderseits;
4 männl. Anencephalen rechts	2 mal Hydronephrose rechts, 1 mal eine weitere Nierencyste rechts, 1 mal eine Hufeisenniere;
2 männl. Anencephalen links	1 mal eine Cystenniere links, 1 mal ohne weitere Mißbildungen;
1 männl. Anencephalus beiderseits	Cystenniere beiderseits, Aplasie der Blase.

I. Harnblase.

Die Mißbildungen der Harnblase kommen nur selten vereinzelt vor. Es handelt sich bei ihnen meist um kloakale Restzustände, wo es mit unvollständigem (d. h. physiologisch regelrechtem) Blasenschluß: Komplikationen durch Blasen-Ausstackung (Divertikel) durch Blasenerweiterung oder excessives Blasenwachstum (Riesen-Harnblase) kommen dabei vor.

Man kann also insgemein die meisten Blasenfehler nicht als Einzelmißbildungen ansprechen, muß sie vielmehr einreihen in die Entwicklungsfehler des unteren Rumpfendes. Sie sind deshalb hier nicht mehr einzeln ausgezogen: man findet sie in den Abschnitten III (Mißbildungen der Wirbelsäule) und IV (Mißbildungen des Rumpfes) dieser meiner Arbeit, ebenso wie im Abschnitt V (Mißbildungen der inneren Organe) unter H (Nieren) bei Besprechung der Hydronephrose der Nieren-Ureter-Genitalfehler, des Nieren- und Uretermangels genannt.

Echte Ektopie der Blase, d. h. Verlagerung der Blasenvorderwand zwischen die geraden Bauchmuskeln, oder im Damm gelegen, aus der Ordnung der Rumpfwand heraus, wurde je einmal bei 1 männl. u. 1 weibl. Foetus gesehen.

Als „Extrophia (= Ektrophia) vesicae" (= Inversion = von lateral zu lateral) wurde [illegible] als „Ektrophia vesicae" benannt [illegible] unter Ruckgriff auf ältere, scharf unterscheidende Forscher der mangelnden Schluß der Blasenvorderwand, welche Mißbildung die mit Spaltbecken einhergeht, somit zur angeborene Fehler des kaudalen Rumpfabschnittes. Spaltbecken mit Extrophia vesicae fand sich dementsprechend bei 17 Feten, und zwar bei 8 weiblichen und 8 männlichen Leichen; einmal wurde das Geschlecht nicht festgestellt.

Als Aplasie ist in meinen vorausgehenden Notizen der Blasenmangel etwa im Fall sirenoformer Früchte — mindestens in 6 weiblichen und 4 männlichen Früchten verzeichnet worden.

J. Urethra.

An Mißbildungen der Urethra waren in den Protokollen verzeichnet:

10 Aplasien der Urethra (6 weibl.; 4 männl.);
7 Atresien der Urethra (1 weibl.; 6 männl.);
4 Stenosen der Urethra (4 männl.);
2 Dystopien der Urethralmündung (1 weibl.; 1 männ).;
1 Fistula recto-urethralis (1 männl.).

Mißbildungen der Urethra bei gleichzeitigen Nieren- und Uretermißbildungen:

6 weibl. Aplasien bei Nieren-Ureter-Harnblasenaplasie beiderseits;
4 männl. Aplasien bei Nieren-Ureter-Harnblasenaplasie beiderseits;
1 weibl. Atresie bei Nieren-Ureter-Aplasie links;
1 männl. Stenose bei Nieren-Ureter-Aplasie rechts;
1 männl. Fistula recto-urethralis bei Nieren-Ureter-Aplasie rechts;
bei Hydronephrose beiderseits 1 männl. Stenose und 1 männl. Atresie;
bei Cystennieren beiderseits 2 männl. Stenosen und 1 männl. Atresie:
bei Hufeisenniere 1 männl. Atresie;
bei Balkenblase u. Blasendilatation 3 männl. Stenosen und 2 männl. Atresien.

Weiterhin wurden gefunden:

in 3 Fällen (1 weibl.; 2 männl.) eine Spina bifida occulta mit Meningocele;
in 12 Fällen (5 weibl.; 7 männl.) eine Atresia ani bzw. ani et recti;
in 5 Fällen (4 männl.; 1 weibl.) eine Oesophagusatresie, dabei 3mal eine Trachealfistel; in allen 5 Fällen gleichzeitig eine Atresia ani bzw. ani et recti.

K. Weibliches Genitale.

Wenn auch die Zahl der weiblichen Leichen mit Genitalmißbildungen nicht allzu groß — 33 Fälle — ist, so wird doch die Zusammenstellung und natürlich auch die Beurteilung erschwert durch die mannigfaltige Möglichkeit zu Mißbildungen an den einzelnen — wie auch gleichzeitig an mehreren — Organen des weiblichen Genitale und durch die engen Beziehungen zu den Nieren. Man vermißt jedenfalls nur selten bei Genitalmißbildungen eine Mitbeteiligung der Nieren. Es erschien deshalb auch ratsam, die Art und Grade der Nierenfehlbildungen gleich bei jeder der verschiedenen Genitalmißbildungen zu erwähnen.

Als Aplasie des weiblichen Genitals wurden 6 Verbildungen benannt, die durch Scheiden- und Uterusmangel ausgezeichnet waren. Von ihnen wiesen allerdings 5 beiderseits vorhandene Ovarien auf, während in einem Falle die Ovarien nicht erwähnt waren. In allen 6 Fällen fand man außerdem eine Aplasie beider Nieren und Ureteren sowie der Harnblase.

Eine Aplasie des äußeren Genitals bei vorhandenen Ovarien und gleichzeitiger Atresia vaginae sowie Uterus bicornis wies ebenfalls eine Aplasie beider Nieren und Ureteren sowie der Harnblase auf.

In 3 Fällen fand man eine Hypoplasie des äußeren Genitals, wobei einmal eine Vaginalatresie und ein Uterus arcuatus beschrieben war, während die Nieren in allen 3 Fällen ohne Befund waren.

Septenbildungen oder vollständige Verdoppelungen an den inneren Genitalen wurden in 7 Fällen beobachtet. Diese waren wie folgt:

1mal Vagina duplex und Uterus duplex — Nierendysmorphie;
1mal Vagina septa und Uterus duplex separatus — Nierendysmorphie;
1mal Uterus duplex Dystopie beider Nieren;
1mal Vagina septa und Uterus septus — Nieren nicht erwähnt;
1mal Vagina septa und Uterus septus — Dystopie der Uretereinmündung in die Blase;
1mal Uterus accuatus subseptus — Nieren nicht erwähnt;
1mal Uterus bicornis subseptus — Nieren nicht erwähnt.

Weiter wurde gefunden:

In 7 Fällen ein Uterus arcuatus:

2mal Uterus arcuatus ohne Erwähnung der Nieren;
1mal Uterus arcuatus subseptus ohne Erwähnung der Nieren;
1mal Uterus arcuatus bei Nierenhyperplasie;
1mal Uterus arcuatus bei Cystennieren beiderseits;
1mal Uterus arcuatus bei Hufeisenniere;
1mal Uterus arcuatus, Vaginalatresie und Hypoplasie des äußeren Genitals ohne Erwähnung der Nieren.

In 3 Fällen ein Uterus unicornis:

1mal Uterus unicornis links, mit Aplasie der rechten Tube — Hufeisenniere mit Cysten;

1mal Uterus unicornis links, mit Aplasie der rechten Tube — Aplasie der rechten Niere und Ureter;
1mal Uterus unicornis rechts, mit Aplasie der linken Tube — Hydronephrose der rechten Niere.

In 11 Fällen ein Uterus bicornis:

1mal Uterus bicornis — Nieren nicht erwähnt;
1mal Uterus bicornis subseptus — Nieren nicht erwähnt;
1mal Uterus bicornis mit rudiment. linken Horn — Nieren nicht erwähnt;
1mal Uterus bicornis mit rudiment. linken Horn, Aplasie der linken Tube und Ovar — Aplasie der linken Niere;
1mal Uterus bicornis mit Spaltung des äußeren Genitals — Nieren nicht erwähnt;
1mal Uterus bicornis — Hydronephrose links;
1mal Uterus bicornis — Aplasie der rechten Niere und Ureter;
1mal Uterus bicornis mit Atresie der Vagina — Aplasie der linken Niere;
1mal Uterus bicornis mit Atresie der Vagina, Aplasie des äußeren Genitals — Aplasie beider Nieren u. Ureteren und Harnblase;
1mal Uterus bicornis — Cystenniere rechts;
1mal Uterus bicornis — Dystopie der linken Niere.

In 1 Falle Aplasie beider Uterushörner,

Aplasie beider Tuben, Ovarien vorhanden — Aplasie der linken Niere und Ureter.

In 5 Fällen eine Atresia vaginae:

1 Vaginalatresie Hypoplasie des äußeren Genitales; Uterus arcuatus — Nieren nicht erwähnt;
1 Vaginalatresie mit cystischer Erweiterung — Cystennieren beiderseits;
1 Vaginalatresie Uterus bicornis — Aplasie der linken Niere;
1 Vaginalatresie Aplasie des äußeren Genitals, Uterus bicornis — Aplasie beider Nieren, Ureteren;
1 Vaginalatresie Aplasie beider Uterushörner, Aplasie beider Tuben, Ovarien beiderseits vorhanden — Aplasie der linken Niere und Ureter.

In 5 Fällen eine Aplasie einer oder beider Tuben:

1mal Aplasie der rechten Tube, Uterus unicornis links — Hufeisenniere mit Cysten;
1mal Aplasie der rechten Tube, Uterus unicornis links — Aplasie der rechten Niere und Ureter;
1mal Aplasie der linken Tube, Uterus bicornis mit rudimentärem linken Horn — Aplasie der linken Niere;
1mal Aplasie der linken Tube, Uterus unicornis rechts — Aplasie der linken Niere, Hydronephrose rechts;

1mal Aplasie der beiden Tuben, Aplasie der beiden Uterushörner, Atresia vaginae — Aplasie der linken Niere und Ureter.

L. Männliches Genitale.

Nicht in dem gleichen Maße wie bei den weiblichen Genitalien ließen sich hier Beziehungen zu Störungen der Nierenentwicklung nachweisen. Nur in Fällen mit völliger oder teilweiser Aplasie des männlichen Genitales fielen gleichzeitig vorhandene Nierenschäden auf.

a) Hypoplasie des äußeren männlichen Genitales.

Eine Hypoplasie des gesamten äußeren Genitales wurde in 4 Fällen beobachtet und zwar:

1mal bei Arhinencephalie und Transposition der großen Gefäße;
1mal bei Arhinencephalie, Hydrocephalus und Spina bifida lumbo-sacr.;
1mal bei Sympus bipus, Aplasie beider Nieren und Ureteren, Atresia ani et recti;
1mal bei Schizosoma abdom. med., Spaltbecken, Extrophia vesicae, Atresia ani.

Eine Hypoplasie des Penis allein wurde in 6 Fällen gefunden und zwar:

1mal bei Hemicranius, Anencephalus, Rachischisis cerv.;
1mal bei Hemicranius, Anencephalus, Lippen-Kiefer-Gaumen-Nasenspalte rechts;
1mal bei Acranius, Anencephalus, Rachischisis cervico-dorso-lumbalis;
1mal bei Hemicranius, Encephalocele, Lippenspalte rechts;
1mal bei Aplasie des rechten Hoden und Nebenhoden, Atresie der Urethra;
1mal Aplasie beider Hoden und des Scrotums, Aplasie beider Nieren und Ureteren, Fehlen des rechten Beins, Atresia ani.

b) Teilweise oder völlige Aplasien des Genitales.

In 2 Fällen wurde eine Aplasie des gesamten Genitales gefunden. Es handelte sich beide Male um einen Sympus apus mit Aplasie beider Nieren und Ureteren.

Aplasien im Bereich des äußeren Genitales wurden in 6 Fällen beschrieben. In 4 von diesen Fällen bestand eine Aplasie des Penis und des Scrotalsackes, während die Hoden und Nebenhoden beiderseits vorhanden waren. Es handelte sich hier viermal um Sym-

pus, von denen 2 eine Aplasie beider Nieren und Ureteren und einer beiderseitige Cystennieren aufwiesen. Von den beiden restlichen Fällen zeigte der eine eine Aplasie des Scrotalsackes bei Dystopie des Penis, Bauchhoden, Atresia ani et recti und Hexadactylie des rechten Fußes, während der andere eine Aplasie des Penis hatte bei Aplasie beider Nieren und Ureteren, sowie Spina bifida sacralis, Oesophago-Trachealfistel und Darmatresien.

Aplasien der Hoden usw. wurden in 6 Fällen beobachtet und zwar handelte es sich:

1 mal um eine Aplasie des linken Hoden, Nebenhoden und Samenleiters;
1 mal um eine Aplasie des linken Hoden, Nebenhoden und Samenleiters bei Aplasie der linken Niere;
1 mal um eine Aplasie des rechten Hoden und Nebenhoden bei Hypoplasie des Penis und Atresia urethrae;
1 mal um eine Atresie des rechten Hoden, Nebenhoden und Samenleiters bei Aplasie der rechten Niere und Ureter, sowie Schizosoma abdom lat. rechts, Defekt der rechten Beckenhälfte, Fehlen des rechten Beins und Spina bifida dorso-lumbalis.

c) Spaltung des äußeren Genitales.

Es wurden beobachtet in 3 Fällen eine Hypospadie, in einem Falle eine totale Spaltung des Penis und in einem Falle eine Spaltung des gesamten äußeren Genitals.

In 26 Fällen wurden Bauchhoden gefunden bei Foeten, bei denen der Descensus schon hätte vollendet sein müssen. In 19 Fällen waren beide Hoden betroffen, während in 7 Fällen nur der rechte in der Bauchhöhle zurückgeblieben war.

VI. Mißbildungen der Extremitäten.

A. Chondrodystrophie und Osteogenesis imperfekta.

Mißbildungen des Gesamtknochensystems, die jedoch im Bereich der Extremitäten besonders in Erscheinung traten und deshalb hier angeführt werden sollen, wurden in 16 Fällen beschrieben. Es handelte sich in 11 (6 weibl., 5 männl.) Fällen um eine Chondrodystrophia fetalis und in 5 Fällen (4 weibl.; einmal Geschlecht nicht erwähnt) um eine Osteogenesis imperfekta.

Die Art der durch diese beiden Störungen hervorgerufenen Extremitätendeformierungen war nicht näher erläutert. Die anderen dabei beschriebenen Mißbildungen innerer Organe waren uncharakteristisch und zahlenmäßig so gering, daß ihre Erwähnung nicht nötig ist.

B. Sirenen und sirenoide Mißbildungen.

1. Sirenen.

In 21 Fällen wurden sicher als Sirenen erkannte Mißbildungen beschrieben, von denen 8 weiblichen, 12 männlichen und 1 unbekannten Geschlechts waren. Die Verschmelzungsgrade der unteren Extremitäten und die Anzahl der Knochen des Sympus waren — soweit erwähnt — folgende:

		Femora	Tibiae	Fibulae	Zehen	Patellae
7 Sympus bipus: (3 weibl.; 4 männl.)						
	1.	2	2	1	7	2
	2.	2	2	1	9	2
	3.	2	2	2	10	?
	4.	?	?	?	10	?
	5.	?	?	?	10	?
	6.	?	?	?	?	?
	7.	?	?	?	?	?
7 Sympus monopus: (2 wbl.; 4 ml.; 1 Geschl. ?)						
	1.	2	2	0	4	2
	2.	2	2	0	4	2
	3.	1	1	0	1	2
	4.	1	1	0	1	2
	5.	1	2	0	3	2
	6.	?	?	?	4	?
	7.	?	?	?	3	?
5 Sympus apus: (1 weibl.; 4 männl.)						
	1.	1	1	0	0	2
	2.	1	1	0	0	1
	3.	einstrahlige Zehenbildung;				
	4.	gemeinsames Femur;				
	5.	statt Unterschenkel konisch zugespitzter, von Haut bekleideter Knochen ohne Nagelbildung am Ende.				

2 weibl. Sympus — Grad der Symmelie nicht angegeben.

An sonstigen mit Sirenenbildung gekoppelten Mißbildungen wären zu nennen:

In 8 Fällen Mißbildungen des Schädels und Gesichts,

1mal eine Arhinencephalie (Geschlecht ?);
1mal eine amniogene Encephalocele (weibl.);
1mal ein mikrocephaler Turmschädel (männl.);
3mal ein Hydrocephalus (1 weibl.; 2 männl.);
1mal eine linksseitige Gaumenspalte (männl.);
1mal eine linksseitige Lippen-Kiefer-Nasenspalte (weibl.).

In 3 Fällen eine Spina bifida,

1mal weibl., cerv. und lumb.-sacralis;
1mal weibl., lumbo-sacralis;
1mal cervicalis, Geschlecht unbekannt.

Da bisher die Verbildungen der Wirbelsäule bei den Sirenen nur sehr wenig beachtet wurden, ist mit Sicherheit anzunehmen, daß die hier angegebenen Zahlen viel zu klein sind.

In 7 Fällen Unregelmäßigkeiten der Rippen, die sich teilweise in einer vermehrten Anlage der Rippen äußerten.

In 3 Fällen eine Oesophagusatresie, von denen 2 eine Fistelbildung zur Trachea aufwiesen.

In 1 Falle eine Zwerchfellücke links mit einer Aplasie der linken Lunge. Hier kann vielleicht gleich erwähnt werden, daß bei einer Anzahl Sirenen Störungen der Lungenentwicklung vorlagen, die als „mangelhafte Differenzierung" bezeichnet waren und von mir wegen dieser allgemein gehaltenen Diagnose nicht weiter berücksichtigt wurden. In 3 Fällen lag nur eine mangelhafte Lappenabgrenzung der Lungen vor.

In 3 Fällen Mißbildungen des Herzens,

1mal Cor biloculare mit völligem Fehlen des Vorhof- und Kammerseptums, Truncus arteriosus communis;
2mal eine Kammerseptumlücke.

In 16 Fällen zeigte die Nabelschnur nur 1 Arterie und 1 Vene; in 8 dieser Fälle fehlte der Urachus völlig, während in 2 Fällen noch ein Urachusrest gefunden wurde. In einem Falle hatte die Nabelschnur die normale Gefäßzahl von 2 Arterien und 1 Vene, aber keinen Urachus.

In 17 Fällen Atresien des Darmkanals,

13mal eine Atresia ani;
2mal eine Atresia reti (1mal auch Atresia duodeni);
2mal eine Atresia ani et recti.

In 5 Fällen Mißbildungen der oberen Extremität,

1mal Talipomanus links bei Aplasie des linken Daumens;
1mal Talipomanus rechts bei Aplasie des rechten Daumens;
1mal Talipomanus beiderseits bei Aplasie der beiderseitigen Radii und Daumen;
1mal stummelförmiger linker Arm mit 3 Fingern bei Hypoplasie des Humerus und Radius;
1mal Aplasie des linken Daumens.

Es ist zu erwähnen, daß sämtliche 5 Fälle dieser wesensgleichen und nur graduell verschiedenen Mißbildung bei Sirenen männlichen Geschlechts auftraten.

In 21 Fällen — also sämtlichen Sirenen — fanden sich Mißbildungen der Nieren und des Genitale, die wegen ihrer engen Beziehungen zueinander auch am besten gemeinsam aufgeführt werden.

Weiblich:

5mal Aplasie beider Nieren und Ureteren, der Blase und der Urethra; — Aplasie des Genitale, jedoch Ovarien beiderseits vorhanden;
1mal Aplasie beider Nieren und Ureteren, der Blase und der Urethra; — Aplasie des Genitale, Ovarien nicht erwähnt;
1mal Aplasie beider Nieren und Ureteren; — Aplasie des äußeren Genitale, Uterus bicornis, Verwachsung von Vagina, Blase und Rektum zu einem knotigen Gebilde;
1mal Urogenitale nicht erwähnt.

Männlich:

8mal Aplasie beider Nieren und Ureteren und Blase
davon 2mal Aplasie des Genitals,
2mal Aplasie des Genitals, Hoden und Nebenhoden vorhanden,
2mal Genitale nicht erwähnt,
1mal Hypoplasie des äußeren Genitale und Bauchhoden,
1mal Bauchhoden rechts;

2mal Cystennieren beiderseits
davon 1mal Aplasie des äußeren Genitale, Hoden vorhanden,
1mal Aplasie der Blase, Atresie der Urethra;

1mal Nieren nicht erwähnt — Aplasie des äußeren Genitale.

G. Sirenoide Mißbildungen.

Es gelangten 2 sirenoide Mißbildungen männlichen Geschlechts zur Beobachtung, von denen die eine als anchipodale, mit starker Außenrotation der Beine und Darmbeinschaufeln behaftete Mißbildung beschrieben war, während die andere sich durch eine spangenförmige, schwimmhautähnliche Hautbrücke zwischen den Ober- und Unterschenkeln — am breitesten in der Gegend der einander zugekehrten Kniekehlen — auszeichnete. Die erstere Mißbildung wies weiterhin an Besonderheiten auf eine Rachischisis sacr., eine Oesophagusatresie mit Trachealfistel, eine Atresie des Duodenums, eine Transposition der großen Gefäße und eine Aplasie beider Nieren, Ureteren und des Penis. Auch im zweiten Falle stellte man eine Nierenaplasie fest und zwar auf der rechten Seite, die mit einer Aplasie des rechten Genitales und einem Defekt der rechten Beckenhälfte vergesellschaftet war. Außerdem bestand noch ein amniogenes Schizosoma abdominale und eine Rachischisis lumbosacralis.

D. Lateraler Mangel.

Als ausgesprochen lateraler Mangel oder amelische Monopodie wurden 2 Fälle männlichen Geschlechts angesprochen, die außer dem Fehlen der rechten Beckenhälfte und des rechten Beins ein fraglich amniogenes Schizosoma abdominale aufwiesen. Während bei der schweren Mißbildung noch eine amniogene Verbil-

dung des linken Beines und Fußes sowie ein Fehlen des rechten Urogenitales beschrieben wurde, fehlten entsprechende Angaben in dem zweiten Falle, der jedoch nach dem Sitz und der Art des Schizosomas als fraglich amniogen bezeichnet werden mußte.

E. Transplantation hypoplastischer Extremitäten und einfache Hypoplasie.

Hypoplastische Mißbildungen einzelner Extremitäten waren sehr zahlreich und von Fall zu Fall recht verschiedenartig. Beachtenswert war hier die Tatsache, daß sich in einer Reihe von Fällen rein hypoplastische mit amniogenen Mißbildungen der Extremitäten oder auch anderer Körperteile vergesellschafteten.

In Zusammenhang mit dem Schizosoma laterale wurden 6 (4 weibl.; 2 männl.) Fälle einer Transplantation eines Armes oder eines völlig hypoplastischen Rudiments in der Gegend des Sterno-Clavicular gelenks beobachtet. Hierbei war in 2 fraglich amniogenen Fällen der Sitz der Spaltbildung als „thoracoabdominal" bezeichnet und ein Defekt der betreffenden Brustkorbseite ausdrücklich erwähnt, während in den 4 sicher amniogenen Fällen der Sitz des Schizosomas als „abdominal" angegeben war. Man darf wohl annehmen, daß hier eine Ungenauigkeit der Bezeichnung vorlag, da Transplantationen eines Armes bei Einzelmißbildungen ohne eine schwere Spaltbildung des Brustkorbes äußerst selten sind. An den verlagerten, meist hypoplastischen Armen kamen als weitere Mißbildungen noch Syndactylien und Phalangendefekte vor.

In den Bereich der hypoplastischen Mißbildungen gehören dann noch weitere 17 Fälle, bei denen in 6 Fällen nur die Arme, in 3 Fällen Arme und Beine und in den restlichen 8 Fällen nur die Beine betroffen waren. Oftmals trafen Hypoplasie der Gesamtextremität mit untergeordneten Mißbildungen zusammen, wie Strahlendefekt, Polydactylie, Syndactylie, völlig rudimentärer Entwicklung der Hand oder des Fußes oder auch mit amniogenen Verbildungen an anderen Extremitäten.

Die sonstigen Mißbildungen, bei diesen mit hypoplastischen Extremitäten behafteten Foeten und Neugeborenen, denn um solche handelte es sich ausschließlich, waren sehr verschieden geartet. Es bestand:

in 2 Fällen ein Sympus,

in 3 Fällen eine Spaltung der vorderen Bauchwand,

in 6 Fällen eine Nierenmißbildung oder Aplasie, die zumeist mit einem Sympus oder einer Spaltbildung im Zusammenhang stand;

in 3 Fällen eine Fehlbildung des Genitales, die durch eine gleichzeitige Entwicklungsstörung der Nieren zu erklären war.

F. Talipomanus (Klumphand).

Insgesamt 17 (9 weibl.; 8 männl.).

2 weibl. Talipomanus beiderseits bei Radiusdefekt beiderseits;
1 weibl. Talipomanus beiderseits bei Radius- und Daumenmangel (außerdem Syndactylien zwischen dem 2. und 3. Finger links);
1 weibl. Talipomanus beiderseits bei Radius- und Daumenmangel beiders. (außerdem Syndactylien zwischen dem 2. und 3. Finger rechts);
1 weibl. Talipomanus beiderseits ohne Erwähnung des Radius;
1 weibl. Talipomanus links ohne Erwähnung des Radius;
1 weibl. Talipomanus links bei Radiusdefekt links;
1 weibl. Talipomanus links bei Aplasie des linken Zeigefingers;
1 weibl. Talipomanus links bei Aplasie des Radius, Daumens und Zeigefingers rechts;
2 männl. Talipomanus beiderseits bei Radius- und Daumenmangel beiders.;
1 männl. Talipomanus beiderseits bei Radiusmangel beiderseits und Syndactylien an beiden Händen (Sitz nicht erwähnt);
1 männl. Talipomanus beiderseits bei Aplasie des Daumens beiderseits (Radius nicht erwähnt);
1 männl. Talipomanus links bei Radiusmangel links ;
1 männl. Talipomanus links bei Aplasie des linken Daumens (Radius nicht erwähnt);
1 männl. Talipomanus rechts bei Aplasie des rechten Daumens (Radius nicht erwähnt);
1 männl. Talipomanus bei partiellem Radiusmangel (Sitz nicht erwähnt).

Talipomanus in Verbindung mit anderen Mißbildungen:

in 2 Fällen als einzige Mißbildung;
in 4 Fällen bei Acranie, Anencephalie und Rachischisis;

in 1 Falle bei Arhinencephalie;
in 1 Falle bei Hydrocephalus und Spina bifida cerv.;
in 3 Fällen bei Sirenenbildungen;
in 4 Fällen bei Aplasie einer oder beider Nieren; hierbei gleichzeitig 3mal eine Oesophagusatresie (Trachealfistel 2mal erwähnt).

Als weitere Mißbildungen traten bei Talipomanus noch folgende auf:

3mal eine Oesophagusatresie (davon 2 mit Trachealfistel);
2mal eine Atresia ani (beide bei Sympus);
1mal eine Zwerchfellücke links;
2mal eine mediane Gaumenspalte;
1mal eine Lippen-Kiefer-Gaumen-Nasenspalte beiderseits;
1mal eine Lippen-Kiefer-Gaumenspalte beiderseits;
2mal eine Cystenniere beiderseits;
1mal eine Aplasie der rechten Niere und Ureter sowie der rechten Tube;
1mal eine Aplasie der rechten Niere bei Uterus bicornis;
1mal eine Aplasie der linken Niere bei Atresie der Vagina;
1mal eine Aplasie der beiden Nieren und Ureteren sowie des Genitale.

G. Hexadactylie.

Es gelangten insgesamt 20 Fälle mit Hexadactylie zur Beobachtung. Diese verteilen sich wie folgt:

11 weibliche:	9 männliche:
2 beide Hände und beide Füße,	1 beide Hände und beide Füße,
2 beide Hände und rechter Fuß,	
3 beide Hände,	3 beide Hände,
2 rechte Hand,	
	2 linke Hand,
	1 linke Hand und linker Fuß,
2 rechter Fuß,	2 rechter Fuß.
1 Sitz nicht erwähnt.	

Die Hexadactylie trat auf:

in 3 Fällen als einzige erwähnte Mißbildung,
in 7 Fällen bei Arhinencephalie, davon 2 mit Encephalocele,
in 3 Fällen bei Encephalocele, davon 2 bei Arhinencephalie,
in 1 Fall bei Acranie und Anencephalie.

Als untergeordnete Mißbildungen traten bei der Hexadactylie weiterhin auf:

in 4 Fällen eine Lippen-Kiefer-Gaumenspalte bds.,

in 2 Fällen eine mediane Gaumenspalte,

in 7 Fällen verschiedene Mißbildungen des Urogenitale, z. B. Hydronephrose, Cystennieren, Ureterstenose- bzw. Atresie, Hypospadie, Aplasie des Scrotums, Uterus bicornis.

H. Fußmißbildungen.

Bei 85 Leichen wurden Fußmißbildungen im Sinne eines pes varus, pes valgus, pes equino-varus und pes calcaneus festgestellt. In der Mehrzahl betraf diese oder jene Verbildung beide Füße gemeinsam, seltener einen Fuß allein. Bei einer ganzen Anzahl von Fällen fanden sich aber an dem einen Fuß z. B. ein pes varus und an dem anderen ein pes valgus.

Pes varus:

46 pes varus beiders. (27 weibl.; 19 männl.),
10 pes varus links (5 weibl.; 5 männl.),
8 pes varus rechts (5 weibl.; 3 männl.).

Ohne Mißbildung des anderen Fußes:

7 pes varus links (3 weibl.; 4 männl.),
3 pes varus rechts (2 weibl.; 1 männl.).

Pes valgus:

1 pes valgus beiders. (1 weibl.),
7 pes valgus links (4 weibl.; 3 männl.),
3 pes valgus rechts (2 weibl.; 1 männl.).

Ohne Mißbildung des anderen Fußes:

2 pes valgus links (1 weibl.; 1 männl.).

Pes equino-varus:

6 pes equino-varus beiders. (4 weibl.; 2 männl.),
4 pes equino-varus links (2 weibl.; 2 männl.),
4 pes equino-varus rechts (1 weibl.; 3 männl.).

Ohne Mißbildung des anderen Fußes:

1 pes equino-varus links (1 weibl.),
3 pes equino-varus rechts (1 weibl.; 2 männl.).

Pes calcaneus:

3 pes calcaneus beiders. (1 weibl.; 2 männl.),
2 pes calcaneus links (2 männl.),
3 pes calcaneus rechts (1 weibl.; 2 männl.).

Ohne Mißbildung des anderen Fußes:

1 pes calcaneus links (1 männl.).

Zahl der Fälle, bei denen Fußmißbildung links und rechts verschieden war:

1 pes varus links und pes valgus rechts (1 weibl.),
4 pes varus rechts und pes valgus links (3 weibl.; 1 männl.),
2 pes varus links und pes calcaneus rechts (1 weibl.; 1 männl.),
1 pes varus rechts und pes equino-varus links (1 männl.),
1 pes valgus links und pes equino-varus rechts (1 männl.),
1 pes valgus rechts und pes equino-varus links (1 weibl.),
1 pes valgus rechts und pes calcaneus links (1 männl.),
1 pes equino-varus links und pes calcaneus rechts (1 männl.).

Die genannten Fußmißbildungen traten auf:

in 4 Fällen als einzige erwähnte Mißbildung,
in 26 Fällen bei Acranie, Anencephalie etc.,
in 3 Fällen bei Encephalocele,
in 25 Fällen bei Spina bifida,
in 20 Fällen bei Schizosoma abdominale, Bauchwand- und Nabelbruch.

Die Lesung einer Zusammenstellung wie der obigen, so mühsam und zeitraubend sie war, wirkt sehr nüchtern. Man muß versuchen, aus diesem Gesamtgut einige sprechende Ergebnisse herauszunehmen. Man ist vielleicht darüber erstaunt, wie häufig doch manche Vorkommnisse sind, die man im allgemeinen nicht als derart gewöhnlich anzusehen pflegt. Ich denke hier z. B. an die offenen, fistelartigen Verbindungen zwischen Speise- und Luftröhre, die in der Arbeit von Taggeselle an einem Göttinger Gut näher untersucht worden sind. Oder es sei verwiesen auf die große Häufigkeit von Rachischisis, die viel öfter vorkommt, als der äußerliche Adspekt Totgeborener oder Lebensschwacher oder auch heranwachsender Kinder vermuten läßt. Überhaupt dürfte die Pflege sorgsamster Betrachtung der Wirbelsäule — am besten mit Hilfe des Röntgenapparates — auch weiterhin eine überraschende Ausbeute liefern; auch sirenoide Fehler geringeren Grades sind nicht absolut selten.

Daß Mißbildungen an dem Urogenitalapparat ebenso wie Fehlbildungen des Gesichts und Gehirns häufig sind, scheint allgemein bekannt zu sein. Dasselbe gilt für Organisationsfehler des Herzens und seiner Gefäße. Auf sie wird klinisch und pathologisch-anatomisch schon von je her gefahndet.

Schließlich soll nur noch auf eines aufmerksam gemacht werden. Eine Vielzahl kleinerer und größerer Mißbildungen kommt verhältnismäßig oft zur Erscheinung. Die Erfahrung des Göttinger Pathologischen Institutes lehrt mehr und mehr, daß z. B. Träger von Verbildungen der Hände und Füße, seien es polydactylische, seien es syndactylische, seien es hypodactylische, auch Fehler an inneren Organen erwarten lassen, ebenso wie sie gelegentlich Verbildungen am Achsenskelett zeigen.

Meine obigen Auszählungen sind aus praktischen Gründen gemacht worden. Ich sagte schon, daß ihr Ergebnis relativ zu werten sei. Aber das Ergebnis einer solchen Auszählung wird doch fruchtbar durch die darin enthaltene Aufforderung, im Einzelfall die Aufmerksamkeit zu schärfen, um den meist vorhandenen anderen, weniger auffälligen Fehlern näher zu kommen, über die man im allgemeinen allzu leicht hinwegsieht. Vermehrte Feststellung einer Regelmäßigkeit im Auftreten von entsprechenden vielfältigen Zusammenordnungen verschiedener Entwicklungsstörungen wird mehr und mehr eine Basis aufstellen lassen für die Erkenntnis der verwickelten gegenseitigen teratogenetischen Einflüsse, über die wir ja einstweilen noch sehr wenig wissen; man vergleiche, um im letzten Beispiel zu bleiben, die Dysencephalia splanchnocystica dysphalangica.

Schrifttum.

Gruber, Gg. B.: Gliedmaßenfehler bei plazentarer Beeinträchtigung, Morphologie der Mißbildungen III, 1. Teil 1937 (Verlag G. Fischer, Jena).

Gruber, Gg. B.: Über Wesen und Abgrenzung amniogener Mißbildungen. Verhandlung der Deutschen Pathologischen Gesellschaft; 31. Tagung in Stuttgart 1938.

Gruber, Gg. B.: Beiträge zur Frage gekoppelter Mißbildungen. (Akrokephalo-Syndaktylie und Dysencephalia planchnocystica.) Beitr. pathol. Anat. 93; S. 459; 1934.

Ombrédanne: Précis clinique et operatoire de Chirurgie infantile; Paris 1932.

Taggeselle: Beitrag zur Kenntnis der Bildungsfehler von Speise- und Luftröhre. Göttingen 1938.

Vellguth: Amniogene Mißbildungen? Erbarzt Nr. 6 1937.

Lebenslauf.

Am 15. April 1915 wurde ich als Sohn des Kaufmanns John Holst und seiner Ehefrau Helene, geb. Meier, zu Hamburg-Altona geboren. Nach Besuch der Vorschule kam ich Ostern 1924 auf die Oberrealschule in Altona. Ostern 1933 bestand ich an der gleichen Anstalt die Reifeprüfung. Im Sommer 1933 war ich im Arbeitsdienst und begann mit dem Wintersemester 1933/34 das medizinische Studium in Göttingen, wo ich nach fünf Semestern das Physikum bestand. Die folgenden beiden Semester verbrachte ich in Hamburg, um im Sommer 1937 zur Beendigung meines Studiums wieder nach Göttingen zurückzukehren. Hier legte ich im Frühjahr 1939 die medizinische Staatsprüfung ab. Zur Zeit bin ich Medizinalpraktikant an der Heil- und Pflegeanstalt Göttingen.